Aus dem pathologisch-anatomischen Institut Basel (Vorsteher: Professor E. Hedinger).

ZUR LEHRE

DER

KLEINEN DÜNNDARMKARZINOME.

INAUGURAL-DISSERTATION

ZUR

ERLANGUNG DER DOKTORWÜRDE

EINER

HOHEN MEDIZINISCHEN FAKULTÄT DER UNIVERSITÄT BASEL

VORGELEGT VON

JEAN LOUIS BURCKHARDT,
MED. PRACT.,
VOLONTÄRASSISTENTEN AM PATHOL. INSTITUT.

WIESBADEN.
VERLAG VON J. F. BERGMANN.
1909.

Aus dem pathologisch-anatomischen Institut Basel (Vorsteher: Professor E. Hedinger).

ZUR LEHRE

DER

KLEINEN DÜNNDARMKARZINOME.

INAUGURAL-DISSERTATION

ZUR

ERLANGUNG DER DOKTORWÜRDE

EINER

HOHEN MEDIZINISCHEN FAKULTÄT DER UNIVERSITÄT BASEL

VORGELEGT VON

JEAN LOUIS BURCKHARDT,
MED. PRACT.,
VOLONTÄRASSISTENTEN AM PATHOL. INSTITUT.

WIESBADEN.
VERLAG VON J. F. BERGMANN.
1909.

Druck der Königl. Universitätsdruckerei H. Stürtz A. G., Würzburg.

An der Tagung der Deutschen pathologischen Gesellschaft in Dresden, 1907, berichtete Oberndorfer über 5 Fälle von „kleinen Dünndarmkarzinomen“ und stellte die Frage auf, ob diese Tumoren wie bisher als beginnende Karzinome oder als Missbildungen der Darmmukosa anzusehen seien. Oberndorfer selbst neigte damals zu der letzteren Ansicht. Er stellte sie in Parallele mit den Adenomyomen, Nebenpankreasanlagen, Meckelschen Divertikeln und Enterokystomen und nannte sie wegen ihrer anscheinenden Gutartigkeit „karzinoide Missbildungen“, wobei er aber hervorhob, dass sie sich histologisch nicht von Karzinomen unterscheiden liessen.

In der Diskussion wurden die Tumoren von Heller für multiple verirrte Pankreasläppchen erklärt, von Marchand für Missbildungen des Ductus omphalomesentericus oder „ähnliche abgeschnürte Drüsenschläuche“. Albrecht neigte zur Ansicht, dass eine Gruppe zusammenhängender Missbildungen vorliege von Adenomyomen bis zu versprengten Pankreasanlagen, und hob die Gutartigkeit der Tumoren hervor. Borrmann verglich die Tumoren mit den Basalzellkarzinomen und nahm an, dass sie aus versprengten Epithelkomplexen hervorgingen. Sternberg vertrat die Ansicht Marchands und wollte in den Tumoren überhaupt keine echten Neubildungen erblicken.

Dieser Divergenz der Meinungen wegen möchte ich im Zusammenhange mit einigen neuen Fällen die bisher beschriebenen Tumoren besprechen.

Die erste genaue Beschreibung einer solchen Geschwulst stammt, soviel ich gefunden habe, von Langhans.

„In der Leiche eines Tuberkulösen, die keine anderen anatomischen Veränderungen des Darmes zeigte, fand sich im Ileum, etwa 2 Fuss über der Valvula coli, dicht am Ansatz des Mesenteriums ein in das Lumen des Darmes vorragender, pilzförmiger, mit breiter Basis aufsitzender Tumor, von fester Konsi-

stenz, fast rundlicher Gestalt, 13 mm im Durchmesser betragend und 7 mm hoch.“ Die Schleimhaut, in der Umgebung faltenbildend, schien auf den Tumor überzugehen und dort nur etwas glatter zu werden. Das Peritoneum war über dem Tumor verdickt und ebenfalls in Falten herangezogen.

Mikroskopisch fand er den Tumor bestehend aus drüsigen Gebilden mit schmalen 12—18 μ langen Zylinderzellen und einer feinkörnigen Masse im Lumen; daneben, weit zahlreicher, solide Stränge von wechselnder Breite, entweder aus ähnlichen Zellen oder „aus sehr dicht gehäuften, kleineren, runden Elementen, bei denen man nicht immer entscheiden kann, ob es Zellen oder Kerne sind; die Zellsubstanz tritt an Menge dabei zurück“. Die Schleimhaut wird über dem Tumor „samt der zu ihr gehörenden Muskularis“ in der Mitte dünner, zuletzt fehlen Drüsen und Zellen vollständig und sind durch Tumorgewebe mit kleinen der Oberfläche parallel gestellten Drüsenkörpern ersetzt. Die Drüsen scheinen eine Membrana propria zu besitzen, die soliden Stränge hingegen nicht. Sie liegen sehr dicht beisammen in einem an Zellen und elastischen Fasern mässig reichen Stroma. Der Tumor wird durch die hufeisenförmige, nach oben konvexe Darmmuskulatur in 2 Partien geteilt. Ausserhalb der Muskularis sind nur noch solide Stränge, welche auch eine Schicht von zahlreichen elastischen Fasern in der Subserosa durchdringen.

Langhans äussert sich nicht näher über die Natur des „Polypen“, aber nach Beschreibung und Abbildungen ist dieser sicher mit unseren Tumoren identisch.

Zwei Fälle wurden dann 1888 von Lubarsch sehr genau beschrieben, ich gebe sie daher ziemlich ausführlich wieder.

Fall I. 49jähriger Mann mit Lungentuberkulose, Tuberkulose der Trachea, des Dünn- und Dickdarmes etc. Im oberen Teile des Ileum fanden sich ausser kleinen Geschwüren eine Reihe kleiner, auf der Schleimhaut verschieblicher Knoten von Hirsekorn- bis Erbsengrösse. Im mittleren Teile des Ileum ein etwa haselnussgrosser, weit vorspringender Tumor mit zerklüfteter Oberfläche, dem aussen eine deutliche Einziehung entsprach, so dass das Lumen fast verlegt war. Auf dem Durchschnitte war der Tumor von sehr fester Konsistenz, gelbgrauer Farbe, mit gelbweissen Zügen durchsetzt, und lag zum Teil in der verdickten Muskularis; oberhalb der Stelle war ein fast zirkuläres Geschwür mit gezackten und geröteten Rändern, auf denen gelbliche Knötchen aufsassen, unterhalb wieder einzelne der kleinen Knötchen, sowie einzelne Geschwüre und ca. 40 cm von der Ileocökalklappe entfernt ein kirschkerngrosser Tumor von der gleichen Beschaffenheit wie der Obige.

Mikroskopisch erwiesen sich die Knötchen an den Geschwürsrändern als Tuberkel, die anderen kleineren Tumoren hatten den gleichen Bau wie der grösste, welcher kurz folgendermassen beschrieben wird: „In einem hellen, straffen, an kernigen und zelligen Gebilden, sowie an elastischen Fasern reichen, bindegewebigen Stroma liegen eingestreut Haufen von Zellen, welche durch eine Kittsubstanz miteinander verbunden sind. Die Zellen sind teils zylindrisch, teils mehr abgerundet; sie zeigen eine nur schmale protoplasmatische Zone in der Peripherie, während der grösste Teil des Zelleibes von einem grossen, bläschenförmigen sich mit Hämatoxylin sehr intensiv färbenden Kern eingenommen wird, in dem man bei sehr starker Vergrösserung oft drei bis fünf Kernkörperchen erkennen kann.“ Die Zellstränge und Haufen zeigen die verschiedensten Formen, bald breit und von geringer Länge sind sie oft sehr schmal und stark in die

Länge gezogen und anastomosieren vielfach miteinander. An einigen Stellen ist das Bindegewebe sehr kernarm, glasig, und im Innern der Stränge sind Züge von demselben Bindegewebe, und helle Kugeln, welche ebenso wie das Bindegewebe Hyalinreaktion geben. Lubarsch beschreibt eingehend den Anfang der hyalinen Degeneration und erwähnt Gebilde in der Nähe der Krebsstränge, die er als Lymphgefässe ansieht, „deren Endothel sichtbar geworden und zum Teil in Wucherung geraten ist". Die Tumormassen erstrecken sich über Submukosa, Mukosa und die beiden Muskelschichten. Die Schleimhaut bietet wenig Veränderungen dar: „Die Zotten waren sehr kernreich, auch dicht über dem Tumor waren oft noch Zotten vorhanden, doch färbten sich deren Zellkerne nur noch undeutlich; ausserdem fand sich in grosser Ausdehnung zellige Infiltration der Schleimhaut, besonders um die Lieberkühnschen Drüsen. . . . .

Die Lieberkühnschen Drüsen selbst zeigten in vielen Schnitten keine Veränderung, schienen vielmehr völlig vom Tumor abgegrenzt. . . . . ." In einigen Schnitten fand man jedoch andere Verhältnisse. „Die Drüsen buchten sich nach unten zu aus, das Epithel wuchert, zugleich findet um diese Drüsen eine starke kleinzellige Wucherung statt. Ein direkter Zusammenhang zwischen Lieberkühnschen Drüsen und Krebssträngen schien sich aber anfangs, obgleich der Tumor in ca. 400 Serienschnitte zerlegt wurde, nicht nachweisen zu lassen. In einem der letzten Schnitte jedoch fand sich folgendes Bild. Eine Lieberkühnsche Drüse buchtet sich nach unten zu aus, durch Wucherung des Epithels geht das Lumen verloren; sie geht dann ohne Unterbrechung in einen soliden Epithelzapfen über, von dem in fast rechtem Winkel ein weiterer Krebszapfen abgeht. Dass hier nicht etwa eine Täuschung vorliegt, glaube ich deswegen sicher ausschliessen zu können, weil man genau sieht, wie die Drüsenmembran durchbrochen wird und sich jetzt die Zellhaufen zwischen das infiltrierte Bindegewebe einschieben."

Fall 2. 52jähriger Mann, aus dessen Krankengeschichte protrahierte Delirien, mehrere Lungenentzündungen und in der letzten Zeit häufige Durchfälle angegeben werden. Anatomische Diagnose: Cirrhosis hepatis, Peribronchitis caseosa, Carcinomata sex ilei disseminata etc. Der Darmbefund wird folgendermassen angegeben: „Am Ende des Dünndarmes befindet sich ein fünfzigpfennigstückgrosses Geschwür mit wallartigem Rand, fast bis auf die Muskularis gehend; die Serosa an dieser Stelle mit grauweissen Knötchen bedeckt. In der Nachbarschaft erheben sich knotige Gebilde auf der Schleimhaut, die auf dem Durchschnitt drüsenartig gebildet sind. Es sind im ganzen 6 verschiedengrosse Knoten von Haselnuss- bis Erbsengrösse. Die Serosa ist bis ins kleine Becken hinein mit kleinen Knötchen besetzt." (Nähere Angaben über die Natur des Geschwüres und der kleinen Serosaknötchen fehlen dem Verfasser.)

Die mikroskopische Untersuchung eines der Knoten ergab folgendes: Der Tumor stimmt in der Hauptsache mit dem oben beschriebenen überein; es finden sich die gleichen Krebsstränge und die netzförmige Struktur, bedingt durch hyaline und hier auch kolloide Umwandlung der Stränge und des Bindegewebes. Die Geschwulstzellen sind im allgemeinen grösser und von mehr ausgeprägter zylindrischer Gestalt als im ersten Falle. „Was das Verhältnis zu der Schleimhaut betrifft, so konnte hier ziemlich bald dasselbe nachgewiesen werden, wie in dem erst beschriebenen Tumor; zuerst Wucherung des Drüsenepithels, mit peritubulöser Zellwucherung, schliesslich direkter Übergang in einen Krebszapfen nach Durchbruch der Drüsenmembran." Die Ausbreitung be-

schränkte sich hauptsächlich auf Mukosa und Submukosa; nur wenige Züge waren bereits in die Muskularis eingedrungen. In der Submukosa war die ausserordentlich starke Wucherung der Muscularis mucosae auffällig: „sie ist dabei bald unversehrt, bald von Krebssträngen durchbrochen, so dass das Stroma der Krebsabschnitte von der Muscularis mucosae gebildet wird".

Nach einem Exkurs über die hyaline Degeneration, welche im ersten Falle ausser in dem Karzinom auch in anderen Organen auffällig war — er nennt die Geschwulst „Carcinoma cylindromatosum" — geht Lubarsch auf die Entstehung der Tumoren ein und findet in ihnen typische Fälle zur Stütze der Waldeyerschen Theorie, welche den Krebs eine atypische epitheliale Wucherung nennt, im Gegensatze zur damaligen Kösterschen Ansicht von dem Ausgange des Karzinoms aus den Lymphgefässendothelien („ich glaube daher mit Sicherheit behaupten zu können, dass der Krebs des Ileum von den Lieberkühnschen Drüsen ausgeht").

Lubarsch gibt dann die damalige Litteratur über den Krebs des Ileum an und bemerkt, dass er bei den 35 ihm zur Verfügung stehenden primären Fällen keine genaue histologische Beschreibung findet. Diese Fälle können also für unseren Zweck nicht in Betracht kommen. Im zweiten Teile der Arbeit untersucht Lubarsch dann an Hand vieler anderer Fälle den Zusammenhang von Karzinom und Tuberkulose und kommt speziell mit Hinsicht auf diese beiden Fälle von multiplen Karzinomen im Darme tuberkulöser Individuen zum Hauptpunkte seiner Arbeit, nämlich zur Behauptung, dass tuberkulöse Affektionen, ebenso wie chronische lokale Traumen, die Entwickelung eines Karzinoms begünstigen können.

Der nächste ausführliche Fall ist der von Ransom.

Krankengeschichte: 50jährige Frau, litt 14 Jahre vor dem Tode an fraglicher Dysenterie und einige Jahre vor dem Tode an Schmerzen nach dem Essen und Diarrhöe. Im März 1889 Kachexie und starke Anschwellung der Leber, April 1889 Exitus.

Die Sektion zeigte eine Leber, welche das Abdomen fast ausfüllte und bis zollbreit vom Ligamentum Poupartii reichte, darin zahlreiche Krebsknoten von $^1/_2$—2 Zoll Durchmesser, meist hart, zum Teil verkäst und hämorrhagisch. In den Gallengängen und der Gallenblase kein primäres Karzinom, in den Portaldrüsen Karzinommetastasen. Im Ileum fand sich ca. 6 Zoll über der Klappe ein runder nussgrosser Tumor mit leicht höckeriger Oberfläche ohne Ulzerationen, frei ins Lumen vorspringend. An der Aussenseite entsprach dem Tumor eine leichte quere Einziehung mit einigen kleinen Knötchen. Sonst keine Veränderungen des Darmes, keine anderen Tumoren ausser kleinen Uteruspolypen, die sich mikroskopisch als „fibroids" erwiesen.

Mikroskopisch: Die Schleimhaut in der Nähe des Darmtumors enthält spärliche Lieberkühnsche Krypten und deformierte Zotten, deren Stroma fast ganz aus Kapillaren besteht, und deren Epithel zum Teil niedriger als normal

ist. Im Winkel an den Seiten des Tumors sieht man einige tiefgehende, erweiterte und verzweigte Krypten, meist mit normalem schleimbildendem Epithel; neben solchen auf der Höhe des Tumors auch zahlreiche Schläuche mit kubischem Epithel und grossen runden Kernen, sowie etwas Sekret, das sich mit Hämatoxylin blau färbt. Diese Schläuche zeigen stellenweise an einer Seite Zellproliferation und solide Auswüchse von kubischen Zellen; seltener sieht man Drüsen mit normalem Zylinderepithel, die an einer Seite kubische Zellen und Verbindung mit soliden Nestern von Rundzellen zeigen. „We have thus evidence of the formation of the carcinomatous cell masses from the epithelium of the intestinal glands." Im Innern besteht der Tumor aus soliden stark verzweigten Zellsträngen und Nestern und sehr spärlichem Zwischengewebe mit reichlich Kapillaren und hauptsächlich glatten Muskelfasern, die zu beiden Seiten von der Muscularis mucosae her einstrahlen. Einzelne Kapillaren liegen auch ohne irgendwelches Bindegewebe im Innern der Krebsstränge. „In most of these a very delicate wall can be distinguished; but some of the larger ones present a perfectly circular space filled with blood-corpuscles apparently in immediate contact with healthy cancer cells." Über ein Eindringen der Krebsstränge in die Muskularis wird nichts angegeben.

In den Lebermetastasen fanden sich die gleichen Zellstränge, aber nur selten mit deutlichem Lumen, dazwischen ebenfalls sehr reichlich Blutgefässe und wenig Bindegewebe.

Ransom vergleicht den Tumor mit einem von Virchow beschriebenen „Myokarzinom" der Blase und findet in dem Fehlen jeder Reaktion im Zwischengewebe den Beweis, dass das Karzinom nur aus dem Epithel hervorgehe. Er erwähnt die Möglichkeit der Entstehung solcher Tumoren aus einem Meckelschen Divertikel, nimmt aber eher einen Zusammenhang mit einer chronischen Entzündung an. „In the present case the clinical history points to a long-standing enteritis as probably antecedent of the tumour, and the mikroskopical examination shows chronic changes."

Es folgt ein Fall von Notthafft.

Notthafft fand bei der Sektion eines Pfründners, der an Pneumonie gestorben war, drei Knötchen im Dünndarm, das erste etwas über stecknadelkopfgross, ca. 10 cm unter der Flexura duodeno-jejunalis, das zweite erbsengross noch 10 cm, das dritte kirschkerngross wieder fünf cm tiefer. Sie zeigten weissliche Farbe, harte Konsistenz, glatte Oberfläche, auf dem Durchschnitte markweisse Farbe. Die Umgebung und der Rest des Darmes zeigten ausser etwas Atrophie, besonders im Dickdarme, nichts Besonderes.

Die mikroskopische Untersuchung aller drei Knötchen ergab kurz folgendes: Die Submukosa zeigt eine beträchtliche Verbreiterung; das Bindegewebe, welches einen grossen Teil daran ausmacht, ist von scirrhösem Charakter, mit vielen straffen Fasern, wenig Kernen und wenigen Gefässen. An vielen Stellen des Tumors sowie der Nachbarschaft besteht kleinzellige Infiltration. „Abgesehen von einer Einbettung in typische entzündliche Rundzellenanhäufungen zeigen die Drüsen der Nachbarschaft keine Gewebsveränderungen. Unter scharfem Winkel abbiegend, steigen die Drüsen und Zotten noch etwas am Rande der Geschwulst in die Höhe; bald aber hören sie ganz auf. Diese letzten Drüsen sind nun hochgradig verändert. Nicht nur, dass sie infolge

der Wachstumsenergie der Geschwulst in die Länge gezogen und verzerrt sind: sie sind auch richtig karzinomatös verändert; mit dunkel sich färbendem polymorphem Epithel ausgekleidet, welches die Tunica propria durchbricht und in breiten Krebszügen in den Tumor hineinführt. Es lässt sich also eine Entstehung des Karzinoms durch Drüsenwucherung an dem Orte seines Bestehens erkennen." Die Oberfläche der Geschwulst war nicht von Schleimhaut bedeckt, was Notthafft auf postmortale Einwirkung zurückführt. Im Tumor selbst fanden sich keine Drüsen, sondern sehr ungleichmässige Züge und Haufen, bestehend aus Epithelzellen von geringer Grösse und sehr wechselnder Form mit dunklem Protoplasma und noch dunkleren Kernen. Die Krebsgebilde lagen in den Spalträumen des Bindegewebes, manchmal in endotheltragenden kleinen Lymphgefässen. In den tiefsten Schichten waren Stellen, wo sich Züge von einzelnen Epithelzellen zwischen die Bindegewebsfasern hineinschieben und „sogar Bilder, wo einzelne Epithelzellen aus ihrem Zusammenhange mit den übrigen losgelöst erscheinen". Die Muskularis war leicht verschmälert, bei den beiden grösseren Tumoren mit schmalen Krebssträngen in der Ringmuskulatur, sowie zwischen dieser und der Längsmuskulatur; an diesen Stellen bestand etwas kleinzellige Infiltration.

Notthafft kommt zur Ansicht, dass es sich um drei primäre beginnende Karzinome handelt, und hält für bewiesen, dass man am Rande der Neubildung ihre Entstehung aus proliferierenden Drüsenschläuchen beobachten könne. Die Verbreiterung des Bindegewebes sieht er als sekundär an, nämlich als Abwehrvorrichtung des Organismus, die Verschmälerung der Muskularis als Folge des Druckes. Auf seine Polemik gegen Ribbert brauche ich nicht einzugehen.

Ein sehr ähnlicher Fall wurde zuerst kurz von Lubarsch, dann von Walter (unter Lubarsch) ausführlicher beschrieben. Ich entnehme ihren Angaben folgendes:

50jähr. Mann, Todesursache: Perniziöse Anämie. Im Ileum „ziemlich dicht nebeneinander 2 kleine Knoten, der eine kirschkern-, der andere knapp linsengross". Sonst war der Magen-Darmkanal ausser Blässe der Schleimhaut ohne Besonderheiten. Mikroskopisch fand man kurz folgendes: Über dem grösseren Knoten auf der Höhe keine Schleimhaut mehr (ob infolge des Tumors oder infolge portmortaler Veränderung ist nicht ganz klar), auf den Seiten sind in der portmortal veränderten Schleimhaut noch einige Follikel und Reste von Lieberkühnschen Drüsen, die in solide Stränge übergehen. Die soliden Stränge verzweigen sich vielfach untereinander, und an den meisten Stellen ist kein Unterschied zwischen Mukosa und Submukosa zu erkennen. Die Stränge bestehen aus zylindrischen bis kubischen und rundlichen Zellen, sie sind meist solid, zeigen aber Spalten und seltener rundliche Lumina. Das Stroma besteht (nach Lubarsch) teils aus Bindegewebszellen, teils aus den glatten Mukelzellen der Muscularis mucosae. Zellige Infiltration oder Bindegewebswucherung ist nirgends nachweisbar. Das Stroma wird ausschliesslich von dem alten Gewebe gebildet. Nach unten dringen einzelne Zellzapfen tief in die Muskularis, teilweise deutlich im Innern von Lymphgefässen. Am kleinen Knoten dasselbe Bild, aber ohne Eindringen in die Muskularis.

Lubarsch schreibt über den Fall: „Es ist wohl überflüssig, die Karzinomdiagnose noch ausführlicher" (als durch die mikroskopische

Beschreibung) „zu begründen, und es dürfte somit bewiesen sein, dass Karzinome, die weit kleiner sind, als sie Ribbert bis jetzt beschrieben, ohne Wucherung des Bindegewebes entstehen können. Walter legt in der Epikrise wenig Gewicht auf den Zusammenhang der Tumorstränge mit den Lieberkühnschen Drüsen, „weil gerade diese Bilder allenfalls in dem Sinne Ribberts (als Einwuchern tiefer gelegener Krebsschläuche in die drüsigen Bestandteile der Schleimhaut) gedeutet werden könnten . . . . Die Krebsnatur zu bezweifeln, wie es Ribbert Notthafft gegenüber getan hat, ist allerdings kaum berechtigt".

Bunting beschreibt 6 Tumoren des oberen Ileum, von 3—7 mm Durchmesser, welche bei der Sektion eines 52jährigen Negers mit Herzfehler und chronischer Stauung der Abdominalorgane gefunden wurden; sonst bestanden keine Neoplasmen.

Die mikroskopische Untersuchung ergab bei allen Tumoren ungefähr folgendes: Das Epithel der Oberfläche ist grösstenteils postmortal zerstört, die Basalmembran intakt. Normale Lieberkühnsche Krypten fehlen meist, statt diesen finden sich drüsenähnliche Räume, gefüllt mit den gleichen Zellen wie in den Hohlräumen der Geschwulst; von diesen ausgehend ziehen schmale Zellstränge abwärts gegen die Muscularis mucosae und erweitern sich stellenweise zu Hohlräumen von ziemlicher Weite. An einer oder zwei Stellen an der Oberfläche der Geschwulst können ähnliche Zellsäulen verfolgt werden in direktem Zusammenhang durch die Basalmembran hindurch mit den tieferen Teilen von Krypten, die sonst normal scheinen. Die Stränge durchdringen aber auch die Muscularis mucosae, spreizen ihre Fasern auseinander und kommunizieren mit dem Hauptteile der Geschwulst in der Submukosa. Dieser besteht aus Strängen und Nestern von kleinen polymorphen Zellen mit wenig hellem Protoplasma und bläschenförmigem ziemlich dunklem Kern, der deutliche Kernkörperchen zeigt. Die Zellen liegen dicht beisammen, und die äusserste Schicht ist oft abgeflacht und etwas von dem umgebenden Stroma retrahiert. Einige Haufen zeigen ein Lumen, das durch Zelldegeneration im Innern bedingt ist. Andere sind von hyalinen Stromafasern durchzogen, von denen die Zellen sich ebenfalls zurückgezogen haben. So wird das Bild eines Zylindroms vorgetäuscht. Das Stroma besteht aus zellarmem fibrösem Bindegewebe, stellenweise mit hyaliner Degeneration, und dazwischen sind viele Muskelfasern, von der Muscularis mucosae ausgehend. Einzelne Krebsstränge dringen bis in die Muskularis und unter die Serosa. Die Mukosa der Umgebung ist infiltriert mit polynukleären eosinophilen Leukozyten, das Geschwulststroma zeigt keine Infiltration.

Bunting kommt zum Schlusse, dass es sich um multiple primäre Karzinome handle, und dass jedes der Knötchen von den über ihm gelegenen Lieberkühnschen Krypten auszugehen scheine, trotzdem der Zusammenhang manchmal schwer zu finden sei. Er vergleicht dann die Tumoren mit Krompechers Basalzellkrebsen.

Bunting teilt dann noch einen Fall von einem grossen zirkulären Adenokarzinom des Ileum mit in Verbindung mit einem gleichen Kar-

zinom des Cökum und einem der Flexur. Infolge der gleichen Grösse der Tumoren und des Fehlens aller Lymphdrüsenmetastasen nimmt er an, dass alle drei Tumoren primär seien, oder dass die unteren Metastasen des ersten durch Schleimhautimplantation sein könnten. Wegen der relativen Unsicherheit des Falles will ich nicht darauf eingehen und verweise auf die Originalarbeit.

Der folgende Fall von Marckwald ist besonders wegen der geringen Grösse der Neubildung von Interesse.

Der Tumor, den Marckwald „Carcinoma adenomatosum gelatinosum" nennt, wurde im Jejunum einer 65jähr. Frau bei der Obduktion gefunden. Anderweitige Neubildungen waren nicht vorhanden. (Von sonstigen pathologischen Befunden wird nichts angegeben.) Er war annähernd weizenkorngross, schien in der Submukosa zu liegen und von intakter Schleimhaut bedeckt zu sein. Die Darmwand wurde durch den Tumor kaum erkennbar vorgewölbt, er fiel mehr durch Differenzen in Farbe und Konsistenz auf. Den mikroskopischen Befund muss ich in extenso wiedergeben:

„Der Tumor besteht aus einem zentralen, kompakten und einem locker gebauten, peripheren Teil. Der erstere besteht aus einem Konglomerat von Zellen, die so dicht aneinander liegen, dass ihre eigentliche Form nur an der Grenzschicht erkennbar ist, während die inneren Zellschichten so dicht gelagert sind, dass vom Protoplasma nahezu nichts zu sehen ist und nur grosse, runde Kerne in grosser Masse unvermittelt nebeneinander zu liegen scheinen. Die Grenzschicht besteht dagegen aus deutlich zylindrischen Zellen mit basal gelegenen runden Kernen und grossem, schlankem Protoplasmaleib. An dieses Zentrum lagern sich die peripheren Teile der Neubildung an; sie haben stark ausgesprochenen, drüsigen Typus, d. h. die einzelnen Karzinomstränge sind röhrenförmig angeordnet, die Wand besteht aus einem ein- oder mehrreihigen Zylinderepithel mit hohem palisadenförmigem Protoplasmaleib, hier und da sind diese Drüsen zystisch erweitert. Die peripheren Teile der Neubildung liegen ausschliesslich in präformierten Hohlräumen — den Lymphgefässen der Submukosa. In den periphersten Ausläufern des Karzinoms geht der Drüsentypus in der Zellanordnung wieder verloren, die Neubildung schreitet zapfenförmig, in sehr bemerkenswerter Form fort. In der Lymphspalte sieht man eine scharf begrenzte grosse Protoplasmamasse, in deren Mitte zahlreiche Kerne dicht nebeneinander gelagert sind. Diese Kerne sind zum Teil rundlich-oval, zum Teil in Spitzen ausgezogen, unregelmässig geformt. Es entstehen auf diese Weise Bilder wie bei der Sprossung von Blutkapillaren und man gewinnt bei der Rückwärtsverfolgung dieser Sprossen in der Serie durchaus den Eindruck, als ob diese „synzytialen Fortsätze" oder „Knospen" durch Randstellung der Kerne, Ausdifferenzierung in Einzelzellen und Bildung von wandständigen Zellreihen allmählich sich in drüsenähnliche Bildungen umformten. Alle Karzinomzellschläuche sind untereinander verbunden und lassen sich in der Serie bis zum Zusammenhang mit dem kompakten zentralen Teil des Tumors deutlich verfolgen. Etwa 1,5 mm vom letzten Karzinomausläufer entfernt in gleicher Höhe der Submukosa und, soweit dies erkennbar ist, im gleichen Lymphgefässe liegt ohne Zusammenhang mit dem Karzinom ein Zellkonglomerat, welches an dem dem Tumor zugekehrten Ende aus 6 deutlich differenzierten, in 3 Reihen gelegenen Zellen, am anderen Ende aus 17 von gemeinsamen Protoplasma umschlossenen Kernen besteht. Dies Gebilde ist, da es ausser allem Zusammen-

hang mit dem primären Tumor steht, als Metastase aufzufassen und zeigt die Art der Matastasierung durch Zellverschleppung auf dem Wege der Lymphbahn sehr deutlich . . . . . Die Darmschleimhaut ist durch die Neubildung viel stärker in Mitleidenschaft gezogen als in Fall I. Sie verhält sich zwar insofern gleich, als Intaktsein in den peripherstен Teilen, scharfes Umbiegen mit Veränderungen der beschriebenen Art an den Darmdrüsen über den zentraleren und Nekrotisierung über den voluminösesten Teilen der Neubildung auch bei ihr beobachtet werden, differiert aber von der Mukosa des Fall I dadurch, dass an einer ganzen Reihe von Einzelstellen Karzinomteile in sie eindringen. Es geschieht das nach 2 Typen, einmal so, dass grössere Zellkonglomerate geschlossen in die Schleimhaut vordringen, indem sie deren Bestandteile auseinander schieben, ferner so, dass die beschriebenen feinsten Karzinomausläufer sich zwischen die Drüsenschläuche der Schleimhaut schieben. Die nebeneinander liegenden Karzinom- und Darmdrüsenschläuche sind meist ohne weiteres durch Form und Aussehen ihrer Zellen oder durch Nachweis des Zusammenhanges mit dem Karzinom voneinander unterscheidbar. Wo indessen das Karzinom sich mit veränderten Schleimhautpartien mischt, wo Karzinomschläuche in wucherndes Drüsengewebe eindringen, kann die Unterscheidung schwer, im Einzelfall geradezu unmöglich werden. Die Darmdrüsen können in diesem Fall sehr leicht als „karzinomatös degeneriert" imponieren. Vergleiche der Bilder in diesen Drüsenwucherungen mit solchen, wie sie an der Grenze von Ulzerationen und nicht karzinomatösen Tumoren vorkommen, zeigen die Identität dieser Veränderungen an den Drüsen, die mit Karzinom sicher nichts zu tun haben. Submukosa und Muskularis verhalten sich wie im Fall I. (Fall I ist ein kaum erbsengrosses „Carcinoma solidum alveolare" an der Spitze der Appendix eines 25jähr. Mannes. Von der Submukosa wird angegeben, dass sie um die Masse des eingelagerten Karzinoms vermehrt war. Ihre Muskelbündel und Bindegewebsfasern sind durch die Karzinomzapfen auseinandergedrängt und stark verschoben, sonst ist sie als solche unverändert und höchstens in der Umgebung der kompakten zentralen Teile des Tumors rarefiziert . . . . . Die Muskularis ist in keiner Weise verändert.

An Hand der beiden Fälle will Marckwald nachweisen, dass die Karzinome sich aus versprengten Teilen in der Submukosa oder anderswo entwickeln, ohne bekannte auslösende Ursache. Eine Entzündung oder irgendwelche Reaktion des Stromas sollen in beiden Fällen gefehlt haben. Die Darmdrüsenwucherung hält er nicht für charakteristisch, da er sie auch in der Umgebung eines kleinsten Sarkoms in der Submukosa des Magens einmal fand. Auf die Ansichten des Verfassers über Wachstum, Verbreiterung und Metastasen brauche ich nicht einzugehen.

Ich lasse die Fälle Oberndorfers hier im Zusammenhange folgen, trotzdem die ersten schon anno 1901 veröffentlicht wurden.

Fall I. 48jähr. Frau mit Knochentuberkulose und Amyloidose von Leber, Milz, Nieren. Die Darmmukosa, stark verdünnt, gibt schwache Amyloidreaktion. In der Mitte des Ileums 4 Knötchen von der Grösse einer halben Erbse, in einem Abstande von 1—20 cm. Die mikroskopische Untersuchung zweier der Knötchen ergab kurz folgendes: Mukosa ohne Kernfärbung. Submukosa stark verbreitert, das Stroma von kernarmem Bindegewebe ohne zellige

Infiltration, darin zahlreiche, zum Teil kommunizierende Alveolen, von kleinen polymorphen Zellen mit grossem stark färbbarem Kern und kleinem Protoplasmaleib ausgefüllt. Muscularis mucosae und Mukosa frei, in der Ringmuskulatur einige eindringende Alveolen. Die der Muskularis naheliegenden kleinen Gefässe der Submukosa sind von denselben Zellen, wie sie oben beschrieben, umgeben, die öfters drei- bis vierfache konzentrische Lagen um sie bilden; auch in den in nächster Nähe des Tumors liegenden Perivaskularräumen der Submukosa lassen sich derartige Epithelwucherungen nachweisen. Von einem Gehalte des Stromas an Muskelfasern wird nichts angegeben. Oberndorfer kommt zu dem Schlusse, dass es sich um ein Karzinom handeln müsse und nimmt an, dass der Ausgangspunkt nicht in der Mukosa, sondern im Epithel der Lymphgefässe zu suchen sei. „Für Karzinom spricht des weiteren das Eindringen der Alveolen in die Muskularis und die vollkommene Nichtbeteiligung des Stromas an der Geschwulstbildung . . . . . Wir stehen aus all diesen Gründen deshalb nicht an, diese Tumoren als primäre multiple Lymphgefässkarzinome anzusehen.“

Fall II. Im Nachtrage zu dieser Arbeit wird ein ähnlicher Fall kurz behandelt: 30jähr. Frau, die im Dezember 1900 eine Geburt durchmachte, bald darauf Typhus akquirierte und an septischen Erscheinungen im März 1901 zugrunde ging. Vom Obduktionsbefunde wird nur angegeben, dass sich im oberen Teile des Ileum drei derbe kleine Tumoren befanden, der erste und dritte von der Grösse eines Hanfkorns, der zweite wie eine halbe Erbse; der Abstand betrug 30 resp. 40—50 cm. Mikroskopisch: Submukosa, durchsetzt von zahlreichen grösseren und kleineren mit einander anastomosierenden Alveolen, die von Epithelien angefüllt sind; stellenweise hat die Epithelneubildung noch drüsigen Charakter, die Muscularis mucosae ist in allen drei Tumoren zum Teil noch erhalten, zum Teil zerstört durch die in die Tiefe dringende Epithelwucherung, die von den Drüsen der Mukosa ihren Ausgang nimmt. Von einem Gehalt des Stromas an Muskelfasern wird auch hier nichts gesagt.

Oberndorfer nimmt auch hier multiple primäre Karzinome an und kommt zum Schlusse: „Der Fall unterscheidet sich von dem oben angeführten, indem es sich hier um Karzinome handelt, die von der Mukosa ihren Ausgang genommen haben, während im obigen Fall der Beginn des Karzinoms in den Lymphgefässen zu suchen ist.“

In einer zweiten Arbeit beschreibt Oberndorfer nun zunächst dieselben Fälle nochmals, gibt dabei unter anderm an, dass in Fall 1 die Zellnester Ausläufer in die Muscularis mucosae sandten und dass die Muscularis mucosae in beiden Fällen einen grossen Teil des Geschwulststromas bilde. Er ändert auch seine Ansicht über die Entstehung aus den Lymphgefässen und nimmt nur sekundäre Endothelwucherungen an. Dann folgen einige neue Fälle:

Fall III. 1/2-erbsengrosses Knötchen im Ileum einer Frau; keine Angaben über andere pathologische Veränderungen. Mikroskopisch: Mukosa völlig nekrotisch, aber in ihrer Struktur deutlich. In Mukosa und Submukosa neben unregelmässigen Zellkonglomeraten Züge mit reihenartiger Anordnung der Epithelien, so dass drüsenähnliches Aussehen resultiert. Auf Querschnitten sind dann die Zellen radiär gruppiert, lassen manchmal ein kleines zentrales

Lumen frei, das von homogenen Massen, offenbar Sekretionsprodukt, ausgefüllt ist. Das Stroma wird fast ausschliesslich von der mächtig verbreiterten Muscularis mucosae gebildet. Nach unten dringt die Geschwulst nicht in die Muskularis.

Fall IV. Im Ileum eines an Vitium cordis verstorbenen 49jähr. Mannes ein Knötchen von Hanfkorngrösse, das fast in jeder Beziehung mit Fall I und II identisch ist. Die Mukosa ist infiltriert und ihre Drüsen verdrängt, gegen die Umgebung besteht scharfe Abgrenzung, in seinem Stroma ist reichlich Beimengung glatter Muskelfasern, die der Muscularis mucosae entstammen. Seine Grenze gegen die umgebende Submukosa wird fast ganz von stark erweiterten Gefässen begleitet.

Fall V. 70jähr. Frau mit inoperablem Uteruskarzinom (über nähere Verhältnisse, Metastasen etc. wird nichts angegeben). In der Mitte des Jejunum, gegenüber dem Mesenterialansatze, ein erbsengrosses gelbweisses Knötchen von derber Konsistenz, das folgendermassen beschrieben wird: Mikroskopisch erinnert es an die ersten Fälle, nur sind hier die Epithelnester wesentlich grösser. Hauptsitz der Geschwulst ist auch hier die Submukosa, nur einzelne Nester durchsetzen die Muscularis mucosae und greifen auf die basalen Teile der Mukosa über. Ein Vordringen in die Muskularis findet nicht statt. Das Stroma ist im ganzen zart, sehr zellarm — nur hier und da finden sich kleinere Ansammlungen von Rundzellen — und enthält spärliche Muskelfasern.

Fall VI. 68jähr. Mann mit arteriosklerotischer Gehirnerweichung. Zwei halberbsengrosse Tumoren an der Spitze eines Meckelschen Divertikels, 1 m oberhalb der Ileocökalklappe. Mikroskopisch: Hauptsitz der Geschwulst ist die Submukosa. Das Stroma zeigt starke Beimengung von glatten Muskelfasern, welche in der Gegend der Muscularis mucosae vielfach ausschliesslich die Umrahmung der Geschwulst bilden. Die Nester sind im ganzen gross, meist von kleinen, dichtgedrängten, rundlichen Zellen gebildet; am Rande dieser Zellkonglomerate sind die Zellen vielfach radiär in kleinen Kreisen gruppiert. Diese drüsenähnlichen Formationen scheinen direkt aus den Zellnestern hervorzugehen, da diese letzteren vielfach eine Andeutung von radiärer Gruppierung zeigen. Daneben auch einzelne drüsenartige Züge und Gruppen von solchen. Die Mukosa ist von den gleichen Zügen durchsetzt, ihre Drüsen fehlen völlig. Zotten sind nur mehr angedeutet. Die Muskelschichten scheinen frei gewesen zu sein.

Oberndorfer kommt zu den Schlüssen, die er im gleichen Jahre an der Tagung der Deutschen pathologischen Gesellschaft vertreten hat, und die ich eingangs erwähnte. Er betont die absolute Gutartigkeit der Tumoren, sagt aber, dass sie histologisch zweifellos Karzinome seien, die sich in der Submukosa entwickeln ohne Zusammenhang mit den Lieberkühnschen Krypten. Gegen die anderen Karzinome des Digestionstraktus seien aber zu viele Unterschiede da, so der Mangel an infiltrativem Wachstum, das Fehlen von Metastasen und die Umgebung mit Muskulatur. Er übersieht dabei, dass er in seiner ersten Publikation bei Fall II den Ausgang von den Lieberkühnschen Krypten, bei Fall I das Eindringen in die Muskularis selbst beschrieben hat. Endlich stellt er die Geschwülste in Parallele zu den Pankreas-

anlagen und Adenomyomen, besonders auch wegen ihrer konstanten Lage gegenüber dem Mesenterialansatze. Er stellt die Hypothese auf, es könnten undifferenzierte Abarten dieser organähnlichen Bildungen sein, die man vielleicht als „Karzinoide" bezeichnen könnte.

Die neuesten Fälle teilt endlich Versé in seiner Arbeit über Polypen, Adenome und Karzinome des Magen-Darmkanals mit.

Fall I. 38jähriger Mann mit Phthisis pulmonum ulcerosa. Im umtern Ileum ein runder, harter, gelber Knoten von ca. 3 mm Durchmesser. Mikroskopisch: In der Submukosa meist solide Zapfen aus kleinen epithelialen Zellen, hie und da solche mit einem kleinen Lumen. Das Zwischengewebe besteht aus ziemlich schmalen fibrillären Balken, welche auf der Höhe des Tumors radiär gestellte Bündel von Muskelzellen umschliessen, die offenbar von der aufgefaserten Muscularis mucosae abgespalten sind. Auch die Schleimhaut, deren unterste Schichten noch gut erhalten sind, ist grösstenteils von denselben Zapfen durchsetzt, welche mit denen der Submukosa zusammenhängen. Nur an der basalen Einschnürung ist normale Schleimhaut. Darmmuskulatur intakt.

Fall II. 33jähriger Mann, starker Potator; Todesursache: Diabetes mellitus. Im untersten Teile des Ileums neben stark geschwellten Solitärfollikeln eine etwa haselnussgrosse Geschwulst mit steilen Rändern und glatter Oberfläche, in der Nähe des Mesenterialansatzes. Serosa über dem Tumor wie narbig eingezogen; Mesenterialdrüsen unverändert. Mikroskopisch: In der Submukosa verzweigte solide Stränge aus kleinen ephithelialen Zellen. Das Zwischengewebe aus stärkeren fibrösen Balken, welche oben Muskelzellen enthalten, die die Richtung der stark aufgesplitterten Muscularis mucosae einhalten. Die Mukosa ist auf der Höhe des Tumors von den gleichen Schläuchen eingenommen, die durch die Muscularis mucosae mit den andern kommunizieren, dazwischen liegen nur einzelne Drüsen. An den Seiten des Tumors dringen nur einzelne Zapfen zwischen die Drüsen, und an der Basis ist die Mukosa normal. Die Drüsenzellen im Fundus oft stark fuchsinophil granuliert. Nach unten dringen die Epithelstränge durch die Muskulatur bis in die Subserosa und ins Fettgewebe des anstossenden Mesenteriums. Die Muskulatur ist stark verdickt. In der Submukosa kommen in den Krebskörpern einzelne kleine Lumina vor, reichlicher sind sie in der Mukosa, wo mitunter die Tumorzellen nur einreihig in den ursprünglichen Drüsenräumen ein solches Lumen umgeben. („Dieses Verhalten legt den Gedanken nahe, dass das Karzinom hier seinen Ausgang genommen hat.")

Fall III. 46jähriger Mann. Todesursache: Progressive Paralyse. Im Anfangsteil des Ileum ein derber, erbsengrosser, graurötlicher Knoten in der Submukosa. Mikroskopisches Verhalten in der Submukosa wie oben, aber lauter solide Stränge. Stroma wie oben. Die Schleimhaut ist über dem Tumor etwas verbreitert und zeigt in der Tiefe rundliche solide Zellnester; oben sind wegen kadaveröser Veränderung keine Einzelheiten erkennbar. Die Gefässe an der Seite und unten auffallend stark gefüllt, in einer erweiterten Vene mitten in der Blutmasse eine grössere inselförmige Ansammlung von Tumorzellen. (Versé schliesst daraus auf Malignität.)

Fall IV. 74jähriger Mann. Todesursache: Pneumonie. In der Mitte des Dünndarms ein ca. erbsengrosser, stark vorspringender, derber Tumor, dessen Zentrum leicht vertieft ist. Serosa darüber etwas gelblich und leicht höckerig,

in der Peripherie gerötet. Mikroskopisch: In der Submukosa wie oben, Ringmuskulatur und Muscularis mucosae durch die Krebsstränge mit breiten fibrösen Septen aufgesplittert und daher verbreitert. In der Längsmuskulatur und Subserosa breite Stränge. In einigen Venen der Submukosa Krebskörper in einer fibrösen Masse eingebettet, die das Lumen verschliesst. Mukosa auf der Höhe stark verdünnt mit Krebskörpern bis in die oberen Teile zwischen kadaverös veränderten Drüsen. An den abhängenden Partien des Tumors ist die Mukosa intakt, zeigt aber in der Tiefe der Drüsen keine Becherzellen, sondern stark granulierte Epithelien.

Fall V. 71jähriger Mann. Todesursache: Carcinoma vesicae felleae mit Metastasen in der Leber, den retroperitonealen Lymphdrüsen und den Rippen (nähere Angaben fehlen). Etwa 3 cm über der Valvula ileocoecalis ein derber Tumor von ca. 1 cm Breite und Höhe, gegenüber dem Mesenterialansatze. Im Rektum ein 1,5 cm langer gestielter Polyp. Mikroskopisch wieder die gleichen Zellstränge in Mukosa und Submukosa. „Das Epithel der vereinzelt erhalten gebliebenen Drüsen ist etwas gewuchert, hochzylindrisch; seine Kerne sind stäbchenförmig und chromatinreich. Die Zellen der Geschwulst selbst sind klein; nur diejenigen erscheinen etwas höher und deutlich zylindrisch, welche kleine Lumina umgeben, die oft in den sonst soliden Zapfen aufgespart sind. . . . . Am Rande der Schleimhaut enthalten die Drüsenfundi reichlicher granulierte Epithelien.“ Nach unten dringen die Stränge in die Muscularis circularis, welche dadurch aufgefasert wird.

Fall VI. 60jähriger Mann. Todesursache: Ulzeriertes Karzinom des Ösophagus mit Metastasen in den benachbarten Lymphdrüsen. Im oberen Teile des Ileum 2 gut erbsengrosse stark vorspringende Knoten, die der Wand breit aufsitzen. Mikroskopisch: Im grösseren Tumor neben breiteren und schmäleren soliden Epithelsträngen hauptsächlich schmale drüsige Wucherungen, ebenfalls aus kleinen Zellen zusammengesetzt. Solide und drüsenartige Stränge gehen ineinander über. Die Stränge sind umgeben von dicken Bindegewebsbalken und glatter Muskulatur, die an den Seiten aus der verdickten Muscularis mucosae einstrahlt. In der Mitte besteht keine deutliche Grenze mehr zwischen Mukosa und Submukosa. In der ersteren nur vereinzelte Drüsenschläuche mit hohem zylindrischen Epithel. Die Drüsen in der weiteren Umgebung besitzen im Fundus oft zylindrische, granulierte Zellen, wie sie zum Teil auch noch in den stärker veränderten Drüsenschläuchen der Schleimhaut über dem Tumor vorkommen. Nach unten dringen die Stränge bis in die Subserosa. Die Muscularis circularis wird aufgesplittert und „ausgezogen“ und scheint dadurch verbreitert. Der kleinere Tumor wird ähnlich beschrieben, nur mit meist soliden Strängen. Das fibröse Gewebe ist noch reichlicher und die Muskularis nicht affiziert. Versé bemerkt, dass es sich wegen der typischen Struktur der Ileumkarzinome zweifellos um primäre Neubildungen, nicht etwa um Metastasen des Ösophaguskarzinoms handle.

Fall VII. 57jähriger Mann. Todesursache: Multiple Frakturen nach Trauma. Im Ileum auf einer Strecke von 1—2 m oberhalb der Klappe 10 leicht prominierende rundliche Knötchen von Stecknadelkopf- bis Erbengrösse mit ziemlich fester Konsistenz. Darmschleimhaut sonst ohne Besonderheiten, blass. Mesenterialdrüsen frei. Mikroskopisch: Mukosa stark postmortal verändert, mit soliden und drüsenartigen, aus Tumorzellen bestehenden Strängen neben normalen Drüsen; Einzelheiten nicht erkennbar. Mit diesen Strängen in Verbindung solide Stränge kleiner zylindrischer Zellen, welche in der Submukosa die Hauptsache der Geschwülstchen ausmachen. Die Stränge wuchern hier „in

präformierten, mit Endothel ausgekleideten, weiten Hohlräumen, die zum Teil sicher venöse Gefässe sind". Bei den zwei grössten Knötchen schmale Zellstränge, in den Lymphbahnen bis in die Subserosa reichend. „In den Epithelmassen selbst erscheinen kleine rundliche Lücken, die meist eine Kapillare enthalten, welche oft von einem hyalinen fibrösen Mantel eingeschichtet ist." Das Stroma ist überall in der Submukosa von breiten fibrösen Balken gebildet und dadurch eine scharfe Abgrenzung gegen die sonst locker gefügte Submukosa gegeben. Über eine Vermehrung der Muskulatur findet sich hier keine Angabe.

Fall VIII. 52jähriger Mann. Todesursache: Peritonitis nach Gastrostomie wegen spastischen Verschlusses des Ösophagus. Im mittleren Ileum 5 Tumoren von Linsengrösse bis zu ca. 1 cm Durchmesser in Abständen von 10—27 cm. Vier davon gegenüber dem Mesenterialansatze, der fünfte bedeutend näher beim Mesenterium. Mesenterialdrüsen leicht vergrössert, doch ist eine Geschwulstinfiltration auch mikroskopisch nicht zu finden. Mikroskopisch ergab sich kurz folgendes: Der kleinste Tumor „besteht im wesentlichen aus einem sehr grossen, in der Submukosa liegenden Zellzapfen, an den sich unten und oben zungenförmige Ausläufer, die mitunter ein kleines Lumen enthalten, anschliessen, während er zu beiden Seiten von einigen schmalen Strängen und drüsenartigen Schläuchen umgeben wird, wobei die Zellen der letzteren oft eine sehr gleichmässige zylindrische Form haben und den Drüsenepithelien sehr ähneln". Über der Höhe der Geschwulst ein grosser Follikel in Submukosa und Mukosa, neben ihm ein etwas breiterer Komplex von Tumorzellen in der Mukosa, der an den vorliegenden Schnitten nicht direkt mit dem in der Submukosa gelegenen Zapfen zusammenhängt, aber sehr nahe an ihn herankommt. Die anderen Tumoren sind ähnlich, aber grösser; auffallend ist, dass in der Mukosa mehr schlauchförmige, in der Submukosa mehr strangförmige Anordnung besteht. In mehreren Tumoren finden sich Follikel und in ihrer Nähe veränderte Drüsen mit grossen, dunkler gefärbten Zellkernen. Das Zwischengewebe ist in der Submukosa spärlich, fibrös, frei von Infiltration, mit einzelnen Muskelfasern, die von der Muscularis mucosae abstammen, oder auch ohne solche. Nach unten dringen nur beim grössten Tumor Stränge in die verdickte Muscularis circularis und bis in die Subserosa. Derselbe Tumor ist oberflächlich teilweise ulzeriert und zeigt Nekrosen und Hämorrhagien in seinen breitesten Strängen.

Fall IX. 51jähriger Mann. Todesursache: Lungengangrän, Lebercirrhose (Alcoholismus chronicus, Delirium tremens.) Im Ileum, 160 cm über der Klappe, dem Mesenterialansatze gegenüber, ein kleinkirschgrosser, derber Tumor, stark vorspringend, mit den Seitenwänden des Darmes fest verlötet. Der Darm ist winklig abgeknickt und die Serosa sehr stark trichterförmig eingezogen; in der Tiefe sind die Peritonealflächen verwachsen. Im Mesenterium einige leicht vergrösserte, derbe hämorrhagische Drüsen. Mikroskopisch: Auf der Höhe der Geschwulst sind Mukosa und Submukosa von Zellnestern durchsetzt und ganz miteinander verschmolzen. Die Nester bestehen aus kleinen polygonalen Zellen mit relativ grossen rundlichen Kernen; sie sind von verschiedener Breite, meist solid, aber mit einzelnen kleinen rundlichen Hohlräumen, die geronnenes Sekret enthalten. In der Tiefe auch einige drüsenartige Schläuche mit einer oder zwei Zellagen. An den Rändern ist die Muscularis mucosae noch streckenweise erhalten, die Schleimhaut ist ziemlich breit und enthält auf der einen Seite zwischen normalen Drüsen die gleichen soliden Zellzapfen. Das Stroma besteht aus stärkeren und schwächeren fibrösen Zügen. Die Ringmuskulatur, auf

das Fünffache verdickt, bildet einen hufeisenförmigen Streifen und wird von stärkeren Bindewebszügen durchzogen; im Zentrum, über der Serosaeinziehung, ein grösserer fibröser, zum Teil hyalin umgewandelter Knoten, von dem Bindegewebsbälkchen ausstrahlen, welche ebenso wie die Muskelschichten Karzinomstränge einschliessen. In den Blutgefässen Karzinomstränge. In einer Mesenterialdrüse finden sich die gleichen Zellnester und Stränge, sehr oft im Innern von Blut- und Lymphgefässen liegend. Versé spricht von zusammenhängenden Bluträumen im Zentrum der Drüse, „welche z. T. noch ein Endothel besitzen, meist aber direkt von Karzinomzellen umsäumt werden, die sie auch vielfach ausfüllen oder zapfenartig in sie hineingewuchert sind".

Versé kommt zum Schlusse, dass es sich in allen seinen Fällen um echte Karzinome mit deutlich infiltrativem Wachstum handle. Die relative Gutartigkeit erklärt er aus dem scirrhösen Bau und dadurch, dass die Tumoren im Dünndarm kaum mechanischen Insulten ausgesetzt seien. Zu den Ausführungen an der Tagung der pathologischen Gesellschaft in Dresden bemerkt er, es sei unwahrscheinlich, dass die Tumoren aus Pankreasanlagen hervorgingen, weil diese fast nie multipel seien. „Die Adenomyome des Dünndarmes weichen in ihrem Baue ganz und gar von den kleinen Krebsen des Ileum ab." Endlich macht Versé noch aufmerksam auf das viel häufigere Vorkommen bei Männern als bei Frauen. Er gibt zuletzt dem Gedanken Ausdruck, dass die Entstehung sich an die Epithelveränderungen anknüpfen könnte, die oft in der Nähe der Follikel zu finden sei, und dass die Entwickelung in der Submukosa von Drüsen ausgehen könne, die infolge entzündlicher Veränderungen verlagert seien. Genaueres über den Ausgangspunkt gibt er nicht an. (Versé hat meist an Material mit starker postmortaler Veränderung der Mukosa untersucht.)

Ich will an dieser Stelle nun gleich meine eigenen Fälle anfügen. Über die Technik ist vorauszuschicken, dass die Tumoren ganz oder teilweise in Serien geschnitten wurden, und zwar wurden die Blöcke mit Hämalaun durchgefärbt, die Schnitte mit Eosinoriganumöl nachgefärbt, einzelne in Salzsäurealkohol differenziert oder entfärbt und nach van Gieson, andere mit Weigerts Elastinfärbung gefärbt. Ausser den Serien wurden einzelne Schnitte mit Hämalaun-Eosin, nach van Gieson und mit Weigerts Elastinmethode gefärbt.

Fall 1 (S. 14, 09). 44jähriger Mann. Anatomische Diagnose: Streptokokkensepsis. Hypertrophische Lebercirrhose. Akuter Milztumor. Multiple Haut- und Darmblutungen. Atheromatose der Aorta. Akute Nephritis. Chronische Lungentuberkulose. Tuberkulöses Darmgeschwür. Kleines Dünndarmkarzinom.

Makroskopisch: Dünndarm ödematös verdickt, stellenweise blaugrau, zerreisslich. An den gut erhaltenen Stellen Hyperämie und kleinste Blutungen auf den

Falten. Ungefähr in der Mitte der Dünndarmes ein haselnussgrosser, sehr harter ins Innere scharf vorspringender Tumor, dessen Oberfläche nekrotisch scheint; an dieser Stelle eine quere narbige Einziehung, auch an der Aussenfläche sichtbar. Keine Schwellung der Follikel und Peyerschen Plaques.

Im Cökum ein kleines rundliches Geschwür mit gelbgrauen, hirsekorngrossen Knötchen am Rande. Der Dickdarm zeigt sonst keine Besonderheiten.

Mesenterialdrüsen nicht geschwellt, einige Retroperitonealdrüsen über der Ansatzstelle des Psoas gegen bohnengross, auf Schnitt graurot, weich (mikrosk. keine Zeichen von Karzinom).

Mikroskopisch: Der Darmtumor wurde quer zum Verlaufe des Darmes in zwei Teile geschnitten und daraus zwei Serien von je 60 Schnitten untersucht, die eine am Rande, die andere ungefähr in der Mitte der Geschwulst. Ich will die Beschreibung in der Weise geben, dass ich die Serien von aussen nach innen verfolge: Auf Schnitt 34 erhebt sich eine grössere Falte, deren Ausläufer schon vorher sichtbar waren, mit normalem Epithel. Unter der Ansatzstelle, an der Grenze von Submukosa und Muskularis, sowie in der Muscularis circularis erscheinen solide Zellstränge ungefähr von der Dicke einer Lieberkühnschen Drüse, anscheinend in Lymphgefässen liegend. Daneben grössere Hohlräume, gefüllt mit grossen Zellen, welche Lymphgefässendothelien entsprechen müssen, wie sie auf allen Schnitten vorher schon zu sehen waren. Die Muscularis circularis ist an diesen und den folgenden Schnitten ziemlich zirkumskript im Bereiche der Falte verdickt. Auf Schnitt 36 erscheint ein sich verzweigender dickerer, solider Strang im Innern der Falte, dicht daneben die gleichen mit grossen Zellen gefüllten Hohlräume.

In den nächsten Schnitten vermehren sich die Stränge immer mehr und werden dabei breiter und verzweigt, so dass sie auf Schnitt 45 zwei grössere Zentra im Innern der Falte bilden und nur noch durch einzelne Bindegewebsfasern von einander getrennt sind. Dabei ist die Falte ca. 3 mm breit geworden und die Muscularis circularis hat sich auf dieselbe Breite verdickt. Einzelne Stränge dringen nun bis direkt unter die Mukosa und sind nur noch durch eine dünne Schicht der Muscularis mucosae vom Grunde der Krypten getrennt; an den Zotten und dem Epithel keine Veränderungen, ebenso wenig an der Muscularis mucosae. Auf Schnitt 46 erscheint zwischen den Lieberkühnschen Drüsen ein breiter solider Zellstrang, dem auf den nächsten Schnitten noch mehrere folgen, welche die verdünnte Muscularis mucosae zum Teil senkrecht durchbrechen. Die Stränge enden hier zwischen den Krypten, an späteren Schnitten an der Oberfläche, und kommen also hier an der Peripherie anscheinend von unten in die Mukosa hinein.

Wir kommen so zu dem Bilde, das uns Schnitt 57 gibt, wo wir an der linken Seite der Falte über der immer noch deutlich erhaltenen Muscularis mucosae meist solide Stränge neben einzelnen Drüsen sehen, rechts nur Drüsen. An der Grenze der Muscularis circularis und Submukosa liegt hier ein Tuberkel mit meist epitheloiden Zellen, wenigen Lymphozyten und einer deutlichen Langhansschen Riesenzelle. Nach unten reichen die Stränge jetzt bis in die Subserosa hinein. Die Muskularis zeigt stellenweise leichte Lymphozyteninfiltration.

Auf der Höhe finden wir dann folgendes Bild: Der Tumor springt stark vor, er ist annähernd oval, auf der Höhe etwas breiter als an der Basis; an der Oberfläche trägt er links einen ziemlich starken Vorsprung. Er hat hier eine Breite von 11 mm und eine Höhe von 6 mm über der Muskularis, dazu kommt noch die Breite der Muscularis circularis, die bis auf 4 mm verdickt ist.

Die Oberfläche wird an der linken Seite bis fast auf die Höhe von normaler Mukosa gebildet; es geht dort auch noch eine normale Falte ab, und die Tumorstränge reichen nur bis in die Muscularis mucosae, welche an den infiltrierten Stellen zirkumskript verdickt ist. Die Mukosa enthält mehrere Follikel. Auf der rechten Seite ist nur an der Basis normale Schleimhaut zu sehen, auf der Höhe der Geschwulst ist die Mukosa stellenweise etwas verbreitert, an anderen Stellen verschmälert; sie besteht aus Tumorsträngen und -Nestern mit normalem Zwischengewebe. Nur einzelne Drüsen, meist in Gruppen beisammen, liegen hier noch zwischen den Strängen. Viele von ihnen sind nun sehr charakteristisch verändert. Das Lumen ist meist ziemlich weit und vielfach ausgebuchtet und enthält oft schleimartigen Inhalt. Die Zellen sind viel grösser als normal und von hochzylindrischer Form. Im oberen Teile kommen noch ziemlich viele Becherzellen vor, weiter unten nicht mehr; es sind dort grosse, hohe Zylinderzellen mit dunklem Protoplasma und einem ziemlich dunklen, bald rundlichen, bald spindligen Kern. Die Kerne rücken sehr oft in die Mitte der Zellen. Oft zeigt sich auch schon eine Schichtung des Epithels, und solche Drüsen gehen dann ziemlich unmerklich in solide Stränge über (Fig. 7—9). Die Stränge haben die gleiche Breite wie die Drüse, in der äussersten Lage zylindrisches Epithel mit zentral gestellten Kernen, innen kleine dicht gestellte Zellen, deren Form kaum zu erkennen ist, mit kleinen, dunklen, runden Kernen. Seltener bestehen solche Stränge vollständig aus Zylinderzellen wie bei geschichtetem Zylinderepithel, ein Lumen lässt sich aber unterhalb der Muscularis mucosae nirgends mehr erkennen. Diese Stränge verflechten sich dann vielfach und wechseln stark in ihrer Breite. Man sieht solche von 2 bis ca. 20 Zellen. Die breiten Nester zeigen fast immer die zylindrische Randschicht, die schmalen, wie sie sich besonders in den Ausläufern zwischen den Muskelschichten finden, bestehen vielfach nur aus kleinen polymorphen Zellen. Gitterfiguren oder drüsenartige Bildungen sind im Innern dieses Tumors nirgends zu finden.

Das Zwischengewebe besteht in der Submukosa aus sehr schmalen, an elastischen Fasern armen Bindegewebszügen, welche die Breite der feinsten Epithelstränge nie erreichen. Hie und da, besonders um ein grösseres Gefäss, ist das Bindegewebe etwas reichlicher, doch sind Gefässe ausser in der Gegend der Muskularis selten. Die Muscularis mucosae ist etwa aufs Doppelte verbreitert, teilt sich stellenweise und begleitet einige Stränge, die sie durchbrechen, in die Submukosa hinein, seltener auch in die Mukosa. Die Muskelfasern reichen aber nie weit in die Submukosa oder bilden einen wesentlichen Teil des Zwischengewebes.

Nach unten reicht der Tumor in kompakter Masse bis auf die Muskularis; seitlich ist er ziemlich scharf abgegrenzt und beschränkt sich auf die oben beschriebene grosse Falte. Die Muscularis circularis wird in der Mitte des Tumors auf jedem Schnitte von mehreren schmalen Strängen durchbrochen; seltener finden sich auch grössere Nester in ihr. Sie ist, wie oben gesagt, auf 3—4 mm verbreitert, doch ist ihre Grenze gegen die Submukosa schwer zu bestimmen, da sie vollständig aufgesplittert wird, und einzelne Fasern noch etwas weiter hinaufreichen. An der einen Seite des Tumors, wo die Muskularis nicht infiltriert ist, ist sie auch nicht verdickt. Die Epithelstränge liegen meist in den Muskelsepten, stellenweise auch direkt zwischen den Muskelfasern. Auch zwischen Längs- und Quermuskulatur, sowie in der Längsmuskulatur verlaufen noch einzelne Stränge. Letztere ist nicht verbreitert und zeigt keine Besonderheiten, ebensowenig die Subserosa, welche nur ganz selten einen Strang enthält.

Fall 2 (S. 280, 08). 69jähriger Mann. Anatomische Diagnose: Encephalomalacia alba. Exzentrische Herzhypertrophie. Lungenemphysem. Stauungsorgane. Carcinomata intestini ilei. Die Darmschleimhaut wird als blass angegeben; im Ileum zwei breit aufsitzende, kleine, derbe Tumoren. Sonst waren keine Neoplasmen vorhanden.

Zur mikroskopischen Untersuchung standen mir 2 Blöcke, anscheinend aus der Mitte eines jeden der Tumoren, zur Verfügung, welche in Serien von 80 resp. 100 Schnitten zerlegt wurden.

Tumor A besteht in der Hauptsache aus einer ca. 8 mm breiten und 2,5 mm hohen Partie, welche Mukosa, Submukosa und die obersten Schichten der Muscularis circularis einnimmt. Die Oberfläche ist sehr gut erhalten und an beiden Seiten des Tumors mit Mukosa bedeckt, welche etwas niedriger ist als in der Umgebung, deren Drüsen, auch in der Nähe eines Follikels, keine Veränderungen zeigen. Auf der Höhe des Tumors ist die Mukosa ungefähr aufs Doppelte verbreitert, und es zeigen sich zwischen soliden Zellsträngen ziemlich lange, meist gerade verlaufende Drüsen mit sehr hohen Epithelien und gegen die Norm etwas vergrösserten Kernen. Das Protoplasma ist teilweise mit Eosin stark färbbar wie in normalen Drüsenfundis, teils zeigt es helle Vakuolen. Daneben sind auch reichlich typische Becherzellen. Im Lumen der Drüsen ist kein Absonderungsprodukt zu sehen. Die Kerne sind in den Becherzellen rundlich, sonst längsoval; nach unten werden sie etwas grösser und heller und rücken mehr ins Zentrum der Zellen, so dass aussen ein deutlicher Protoplasmasaum bleibt, was in normalen Drüsenfundis der Umgebung nicht zu sehen ist. Diese Drüsen setzen sich nun direkt fort in schmale, solide Stränge von polymorphen Zellen mit etwas helleren, meist grösseren Kernen. Die Kerne sind bald oval, bald rundlich und von ungleicher Grösse; die Struktur ist bläschenförmig mit reichlichen ganz feinen Chromatinkörnchen. Das Protoplasma ist ziemlich spärlich, polymorph; nur die Zellen am Rande zeigen eine deutliche kubische, manchmal niedrig zylindrische Form und den äusseren Protoplasmasaum wie die oben beschriebenen Drüsenzellen. Solche Stränge bilden nun den ganzen Tumor, sie werden bald in der Breite von 2, bald von etwa 24 Zellen getroffen und sind sehr reichlich verzweigt und untereinander netzförmig zusammenhängend. Die Zellen liegen meist so dicht beisammen, dass ihre äussere Form kaum sichtbar ist, von der Umgebung sind sie meist etwas retrahiert. Die Stränge sind solid, nur äusserst selten sieht man schlauchförmige Bildungen ohne Lumen oder Gitterfiguren in der Peripherie breiterer Stränge, besonders direkt unter der Muscularis mucosae. In einzelnen breiten Strängen sind im Zentrum ziemlich ausgedehnte Nekrosen.

Das Zwischengewebe unterscheidet sich in der Mukosa nicht vom Stroma der Umgebung und enthält einige kleine Gefässe und Lymphfollikel. Die Muscularis mucosae ist deutlich erhalten, wird aber von den Strängen oft durchbrochen; sie ist nur auf der Höhe des Tumors etwas verbreitert und zwar in der Weise, dass einzelne Muskelfasern in die Mukosa einstrahlen. In der Submukosa besteht das Stroma aus ziemlich schmalen Strängen von fibrillärem Bindegewebe, dessen Kerne oft sehr langgestreckt sind und mit den Kernen von glatter Muskulatur verwechselt werden könnten; die Färbung nach van Gieson zeigt aber, dass es sich um Bindegewebe handelt. Nach unten dringen nun die Zellstränge in die Muscularis circularis, welche dadurch becherförmig

auseinander gedrängt wird und einzelne Muskelfasern zwischen das Tumorgewebe einstrahlen lässt. Die Muscularis circularis ist an der breitesten Stelle ungefähr aufs Dreifache verdickt. Zwischen ihr und der Muscularis longitudinalis, sowie in dieser und der Subserosa, finden sich ebenfalls Epithelstränge, und diese Schichten sind ebenfalls etwas verbreitert. In der Subserosa liegt auf den meisten Schnitten ein Knötchen von $1^1/_2$—2 mm Durchmesser (Fig. 1).

Gefässe finden sich zwischen den Tumorsträngen in der Submukosa sehr spärlich, grössere Gefässe nur in der Umgebung der Muscularis mucosae. Das Eindringen der Stränge in die Muskularis geschieht meist in den bindegewebigen Muskelsepten, doch liegen auch schmälere und breitere Stränge mitten in der glatten Muskulatur, ohne durch Bindegewebe von ihr getrennt zu sein. In der Muskularis und Subserosa scheinen einzelne Stränge in Lymphgefässen zu liegen, da sich stellenweise um die Stränge vereinzelte Endothelzellen nachweisen lassen. Infiltration findet sich nirgends im Tumor oder seiner Umgebung.

Tumor B, an der grössten mir vorliegenden Stelle ca. 9 mm breit und 4,5 mm hoch, besteht aus einem grösseren ovalen, hauptsächlich in Mukosa und Submukosa liegenden Knoten, dicht daneben in der Submukosa ein Knoten von ca. 3 mm Breite, mit dem grösseren durch Stränge verbunden, sowie einige kleinste Knoten und einzelne Stränge, die bis in die Subserosa ausstrahlen. Die Oberfläche ist auf dem Tumor sowie in der Umgebung viel stärker postmortal verändert als am vorigen, doch lassen sich an den Seiten wieder normale Drüsenfundi und auf der Höhe einige der oben beschriebenen veränderten Drüsen neben spärlichen normalen und reichlich soliden Strängen und Nestern nachweisen. Die Zellen sind denen des vorigen Tumors völlig gleich, die Stränge zeigen etwas lockeren Bau und viel öfters Gitterfiguren, sowie Drüsenformen mit niedrig zylindrischen Zellen und zum Teil deutlichem Lumen; dieses enthält eine homogene Substanz, die sich mit Eosin etwas schwächer färbt als der Zelleib.

Das Stroma ist in der Mukosa leicht mit Lymphozyten infiltriert, aber nicht mehr als in der Umgebung des Tumors. Die Muscularis mucosae wird sehr stark von Zellsträngen unterbrochen und scheint im ganzen eher verschmälert als verbreitert. In der Submukosa besteht das Stroma aus schmalen, ziemlich lockeren Bindegewebszügen mit einigen Gefässen. Am Anfang der Serie erreicht der Tumor die Muskularis nicht, und sein Stroma ist frei von Muskelfasern; die Muskularis ist auf diesen Schnitten etwas schmäler als in der Umgebung. Später ziehen wenige Epithelstränge durch die Muscularis circularis, und an diesen Stellen strahlen einige Muskelfasern nach oben ins Tumorstroma aus, wo sie bald aufhören. Die Längsmuskulatur enthält gegen das Ende der Serie ziemlich reichlich schmale und breite Zellstränge und ist dort ebenso wie die Ringmuskulatur etwas verbreitert.

Unter dem Tumor und in der Submukosa verlaufen bis ans Ende des Präparates einzelne Stränge von grösseren Zellen, die vergrösserten und gewucherten Lymphgefässendothelien entsprechen.

Fall 3 (S. 458, 07). 74jähriger Mann. Anatomische Diagnose: Exzentrische Herzhypertrophie. Arteriosklerose der Aorta. Lungenemphysem. Stauungsorgane etc. Multiple Karzinome des Ileum.

Der Darm wird im Sektionsprotokoll folgendermassen beschrieben: Schleimhaut des Jejunum leicht gerötet. Im Ileum sind die Gefässe baumartig injiziert. Im Anfangsteil des Ileum ein etwa 1,5 × 2 cm grosser, prominenter,

mässig harter Tumor, ca. 30 cm davon entfernt ein 1,5 × 1 cm grosser, gleicher Tumor. Die Tumoren durchsetzen die Wand in ihrer ganzen Dicke und sind unter der Schleimhaut gelegen.

Das in Alkohol konservierte Präparat, ein Darmstück von ca. 45 cm Länge, zeigt einen Knoten von 17 mm Länge, 16 mm Breite, 3—4 mm ins Innere vorspringend.

Seine Oberfläche ist glätter als die umgebende Mukosa. An der Aussenseite besteht eine leichte zirkuläre Einziehung und, dem Sitze des Tumors entsprechend, eine leichte wulstige Verdickung mit einer narbenartigen Einziehung in der Mitte. 32 cm weiter sitzt ein Knoten von 7 mm Länge, 12 mm Breite, 5 mm ins Innere vorspringend. An diesem Knoten fehlt ein kleines Stück, das zu einer ersten mikroskopischen Untersuchung benützt wurde. An der Aussenseite ist ebenfalls eine leichte narbige Einzeichnung, am stärksten in der Mitte des Tumors. Dieser Knoten sitzt an der Ansatzstelle des Mesenteriums, der andere ist von dieser entfernt.

Zur mikroskopischen Untersuchung wurde von jedem Knoten die Hälfte in Serien geschnitten.

Tumor I. Der Tumor hat in seiner Mitte ca. 10 mm Breite und 6 mm Höhe, von der Serosa bis zum oberen Rande gemessen. Von dieser Höhe fallen ca. 2 mm auf die verdickte Subserosa, 2 mm auf die Muskularis und 2 mm auf die Submukosa. Mukosa und Muscularis mucosae fehlen auf der Höhe.

Das Gewebe besteht aus Zellsträngen und Nestern in der Breite von 2 bis etwa 25 Zellen, die sich netzförmig verzweigen. Breite und schmale Stränge sowie drüsenartige Schläuche gehen vollständig unregelmässig ineinander über. Die Zellen sind klein, polyedrisch, mit ziemlich dunklem rundlichem Kern und schmalem hellem Protoplasmasaume. Ihre Kerne zeigen bei Ölimmersion bläschenförmigen Bau und eine Menge kleiner Chromatinkörnchen. Die Zellen liegen meist so dicht beisammen, dass ihre Form nicht zu erkennen ist, nur die äusserste Reihe, die sich vom umgebenden Bindegewebe gewöhnlich retrahiert hat, zeigt meist deutlich zylindrischen Bau. Hier und da sieht man Gitterfiguren, besonders in der Peripherie der Stränge. In einzelnen Nestern sind die Zellen weniger dicht gelagert und meist zylindrisch. Die Schläuche zeigen selten ein deutliches Lumen. Ihre Zellen sind kubisch bis niedrig zylindrisch und gleichen denen der soliden Stränge vollständig. Das Zwischengewebe soll bei den einzelnen Schichten der Darmwand beschrieben werden.

Die Mukosa gibt am ganzen Präparate keine Kernfärbung mehr, sie reicht an beiden Seiten des Tumors in die Höhe, ist aber oben nirgends mehr zu erkennen. Auch die Muscularis mucosae fehlt auf der Höhe des Tumors stellenweise ganz und gibt nirgends Kernfärbung. An den Seiten, wo das Tumorgewebe nur unter ihr liegt, zeigt sie keine Besonderheiten. Verbreitert ist sie nirgends. In der Submukosa wird das Zwischengewebe von schmalen Strängen eines derben Bindegewebes gebildet mit ziemlich vielen Spindelzellen, wenig Kapillaren und spärlichen elastischen Fasern.

Die Muscularis circularis ist in der Mitte des Tumors stark verbreitert und hufeisenförmig nach oben gebogen; ihre Muskelbündel werden von Krebssträngen auseinander gedrängt, und einige ihrer obersten Fasern reichen im Geschwulststroma ziemlich weit in die Höhe. Die Längsmuskelschicht ist viel stärker von Krebssträngen durchwachsen und stellenweise fast bis zur Unkenntlichkeit auseinander gesplittert. Sie ist ebenfalls halbkreisförmig in die Höhe

gebogen, und im Zentrum des Halbkreises liegen viele Zellstränge und Nester in einem kernarmen narbenartigen Stroma, das von der Subserosa gebildet wird. Dieser Herd in der Subserosa und Muscularis longitudinalis bildet stellenweise einen beträchtlichen Teil des Tumors, da die oberen Partien, wahrscheinlich infolge von Ulzeration und postmortaler Veränderung, in der Mitte manchmal bis auf die Muscularis circularis fehlen (Fig. 2).

In den letzten Schnitten der Serie bildet dann der Tumor nur noch ein ovales Nest im oberen Teile der Submukosa. Ob er von normaler Mukosa bedeckt ist oder nicht, lässt sich nicht sagen, da die oberen Schichten keine Kernfärbung geben, und auch eine Muscularis mucosae nicht anzuerkennen ist; doch scheinen an der Oberfläche noch einige kurze Zotten zu liegen. Im Stroma lassen sich hier keine Muskelfasern nachweisen.

Tumor II. Der Tumor zeigt an seiner grössten Stelle eine Breite von ca. 7 mm und eine Höhe von 5 mm, vom oberen Rande bis zur Serosa gemessen. Ca. 3 mm davon entfallen auf die kompakte Tumormasse und 2 mm auf die verdickte Muskularis und die Subserosa. An der einen Seite springt der Tumor scharf vor und ist dort von Mukosa bedeckt; an der anderen verläuft er sehr flach in die normale Darmwand. Die Grenze ist nicht genau zu erkennen, da Mukosa und Muscularis mucosae keine Kernfärbung geben. Diese Abflachung scheint durch Ulzeration zustande gekommen zu sein.

Die Tumorstränge gleichen denen des ersten vollständig. Das Zwischengewebe besteht auch hier aus schmalen Strängen von derbem Bindegewebe mit spindligen Kernen und ist ohne jede Infiltration. Von unten strahlen wieder einige Muskelfasern der verdickten Muscularis circularis aus und reichen ziemlich weit hinauf, an einigen Stellen, wo der Tumor offenbar durch Ulzeration niedriger geworden ist, bis an den oberen Rand. Auffallend sind die grossen und dickwandigen Gefässe im Innern des Tumors und in seiner Umgebung.

Zwischen der Muscularis circularis verlaufen an den vorliegenden Präparaten nur wenige schmale Stränge. Grössere Herde liegen in der Muscularis longitudinalis und der narbig veränderten Subserosa. Der Herd in der Subserosa ist aber kleiner als im vorigen Tumor und die Muskelschichten weniger stark aufwärts gebogen; doch ist die Form des Tumors infolge des Schnittes für die erste mikroskopische Untersuchung schwer zu erkennen.

Einzelne Tumorstränge breiten sich auffallend weit seitlich aus, sowohl in der Submukosa als im anhängenden Fettgewebe des Mesenterium. Auf den ersten drei Schnitten von dem Anfange der Serie, wo der Tumor noch nicht sichtbar ist, findet sich nun in der Subserosa neben einigen grösseren Gefässen ein kleiner Herd, bestehend aus mehreren Strängen, die denen des Tumors vollständig gleichen. Da diese Stränge beim weiteren Verfolgen der Serie keinen Zusammenhang mit dem Tumor erkennen lassen, müssen sie als Metastasen aufgefasst werden. In 2 aufeinander folgenden Schnitten liegt in einer kleinen Vene des Mesenterium ein Häufchen von etwa 10 Tumorzellen frei im Lumen neben roten Blutkörperchen.

Fall 4 (S. 621, 08). 68jährige Frau. Anatomische Diagnose: Endocarditis recurrens mitralis et aortae. Exzentrische Herzhypertrophie. Braune Lungeninduration. Lungenemphysem. Hydrothorax. Ödeme etc. Narbe an Stelle der rechten Mamma. Carcinoma ilei. Cervixpolyp. Uterusmyom. (Nach der Krankengeschichte der medizinischen Klinik war der Patientin vor ca. 20 Jahren die rechte Mamma amputiert

worden; über die Ursache ist nichts bekannt. Ein Carcinoma mammae oder Metastasen eines solchen wurden bei der Sektion nicht gefunden.)

Der Dünndarm wird im Sektionsprotokoll als blass und glatt angegeben, nur stellenweise hyperämisch. Im Ileum an der Klappe eine ca. 2,5 cm Durchmesser haltende, höckerige, breit aufsitzende Geschwulst; auf Schnitt graurötliche Farbe, reichlich trüber Saft abstreifbar.

Das Präparat, ein ca. 10 cm langes Darmstück, zeigt an der Innenfläche eine starke Falte, schräg zum Verlaufe des Darmes, die sich stellenweise in mehrere kleine Falten teilt. Etwas darüber sitzt ein Knoten von ca. 2,4 cm Länge, 1,8 cm Breite und 1 cm Höhe, mit dem Zentrum etwa 1 cm seitlich vom Mesenterialansatze. Der Knoten sitzt dem Darme breit auf und verläuft ziemlich unmerklich in die Falten. An der Oberfläche trägt er mehrere flache Höcker von 3—5 mm Durchmesser, und die Bedeckung unterscheidet sich in nichts von der Schleimhaut der Umgebung. Dicht unter dem Knoten, durch eine senkrechte, leichte Falte mit ihm verbunden, sitzt ein kleinerer von ca. 0,5 cm Durchmesser und 0,3 cm Höhe; seine Oberfläche ist teils normal, teils von nekrotischen Massen bedeckt. An der Aussenfläche entspricht dem grossen Tumor eine weissliche Verdickung mit zentraler Einziehung. Das Mesenterium, am Präparate noch ca. 1 cm lang, zeigt eine strangförmige derbe Verdickung, etwas unterhalb der Mitte des Knotens.

Mikr.: Der Tumor wurde durch einen Längsschnitt in zwei Hälften geteilt und in zwei vollständigen Serien untersucht.

Er ist in der Mitte etwa 2 cm breit und ragt 9 mm über die Muskularis hervor. Das Gewebe besteht meist aus Nestern und Strängen von sehr dicht gefügten kleinen Zellen mit kleinem, dunklen, runden bis ovalen Kern und schmalem, polyedrischen Protoplasmasaume, der in den dichtesten Nestern gar nicht zu erkennen ist. Die Kerne zeigen bei Ölimmersion bläschenförmige Gestalt und sehr reichlich feine Chromatinkörnchen. Daneben sind ähnliche Stränge mit viel lockerer gelegenen gleichen Zellen, unter denen sich auch deutliche Zylinderzellen finden. Andere breite Stränge bestehen aus sehr locker gefügtem, wie in Desquamation begriffenen, geschichteten Zylinderepithel, teils mit, teils ohne deutliches Lumen. Auch schmale drüsenartige Stränge finden sich mit einschichtigem Zylinderepithel, meist ohne deutliches Lumen, aber stellenweise auch mit etwas homogenem Inhalte, der sich mit Eosin hellrot färbt. In den soliden Strängen sieht man ziemlich reichlich Gitterfiguren. Einige der breitesten zeigen zentrale Nekrosen, teils ziemlich scharf begrenzte, runde Zellen ohne Kernfärbung, teils Detritusmassen mit Kerntrümmern, von grossen dunklen klumpigen Kernen umgeben.

Das Zwischengewebe besteht in der Submukosa aus ziemlich schmalen Strängen von fibrillärem Bindegewebe mit langen spindeligen Kernen. Darin verlaufen etwas mehr Gefässe als in den übrigen Fällen, in der Peripherie sogar ziemlich starke Arterien. Hier und da sieht man auch im Zentrum eines quergeschnittenen Krebsstranges ein Blutgefäss, von etwas Bindegewebe begleitet.

Manchmal liegen auch in einem Tumorstrange gut erhaltene Blutkörperchen ohne Gefässwand, also ein Bild, wie es Ransom beschrieben hat, doch verlaufen immer Gefässe in der Nähe, so, dass diese Stellen wohl als frische Blutungen aufzufassen sind.

Die Muscularis mucosae ist vielfach durchbrochen, aber im ganzen stark verbreitert und sendet einige Muskelfasern eine Strecke weit ins Bindegewebe; stellenweise teilt sie sich auch in 2—3 Lagen, von denen eine schräg abwärts ins Tumorgewebe hineinzieht. Niemals wird aber das Zwischengewebe in der Hauptsache von Muskulatur gebildet.

Nach unten reicht der Tumor bis in die Subserosa. Grösstenteils werden zwar nur die obersten Schichten der Muscularis circularis infiltriert und auseinander gedrängt; in der Mitte wird sie aber vollständig durchwachsen, und von dort aus breiten sich die Stränge in der Muscularis longitudinalis und der Subserosa reichlicher aus. Die Muscularis circularis ist auf etwa 2 mm verbreitert und sendet noch ganz wenige Fasern weiter aufwärts zwischen das Tumorgewebe. Die Muscularis longitudinalis ist kaum verbreitert und stellenweise vollständig durch grössere Zellnester unterbrochen. Die verbreiterte und infiltrierte Subserosa besteht teils aus derbem Bindegewebe, teils aus Fettgewebe. Am Mesenterialansatze gehen die Zellstränge und Schläuche dann noch bis ans Ende des Präparates im Fettgewebe in die Tiefe; sie verlaufen neben einigen Gefässen und liegen zum Teil anscheinend innerhalb von Lymphgefässen.

Die Mukosa ist ungefähr von normaler Breite. Zotten fehlen überall, und das Gewebe wird grossenteils von dicht liegenden Tumorsträngen gebildet, zwischen denen im Bindegewebe starke Lymphozyteninfiltration besteht. Stellenweise sind nur noch Gruppen von Drüsen erhalten, welche fast alle die bei Fall 1 schon beschriebenen Veränderungen aufweisen. Das Lumen ist meist ziemlich weit, der Inhalt homogen oder vakuolär, bei Hämalaun-Eosinfärbung bald bläulich, bald hellrot. Die Zellen sind, besonders im Fundus, sehr hoch zylindrisch, mit Eosin dunkel gefärbt, ihre Kerne relativ gross, dunkel, meist längsoval. Diese Drüsen sind meist stark geschlängelt, oft mehrfach verzweigt und ausgebuchtet, und an vielen von ihnen lässt sich der Übergang in solide Stränge nachweisen (Fig. 5 und 6). Einige der mehrfach ausgebuchteten Drüsen gehen an mehreren Stellen in solide Stränge über, an einer deutlich gegabelten bleibt der eine Teil hohl, während der andere solid wird. Diese Drüsen sind, wie gesagt, meist in Gruppen beisammen, bald auf der Höhe des Tumors, bald auf dessen Seite.

Auf den Schnitten durch die Mitte des Tumors grenzt dieser auf der einen Seite darmaufwärts an eine Stelle mit stark verbreiterter Mukosa. Sie besteht aus sehr langen geschlängelten und verzweigten Drüsen mit weitem Lumen und grossen hellen Epithelien, darunter sehr vielen Becherzellen. Das Zwischengewebe ist meist spärlich, stellenweise aber etwas vermehrt und enthält ziemlich viele Lymphozyten und eosinophile Zellen. Gegen das Ende der Serie wird diese Wucherung noch stärker, und die Mukosa besteht fast nur noch aus diesen Drüsen und schmalen Bindegewebssträngen. Stellenweise reicht das Tumorgewebe bis 5 mm weit in diese Wucherung hinein und breitet sich nur in der Mukosa aus, während darunter die verbreiterte Submukosa sich nur durch abnormen Gefässreichtum auszeichnet. Das Tumorgewebe und die Drüsenwucherungen scheinen auf einigen Schnitten scharf abgegrenzt, auf anderen durchflechten sie sich vollständig; doch lässt sich trotz langen Suchens nirgends ein Übergang nachweisen, weder Drüsen, die solid werden, noch Tumorstränge, die in Drüsen eindringen. Zwischen den Tumorsträngen sind die Drüsen oft komprimiert, verkleinert, stellenweise aber auch zystisch und meist mit dunkel färbbaren Epithelien ohne Becherzellen. Oft ist das Lumen der Zysten mit Leukozyten erfüllt.

Einzelne vergrösserte Drüsen finden sich auch noch in grösserer Entfer-

nung vom Tumor; oft besteht in ihrer Umgebung oder unter ihnen ziemlich starke Lymphozyteninfiltration. Die Muscularis mucosae wird nirgends von ihnen durchbrochen.

Auf der anderen Seite, darmabwärts, grenzt der Tumor an normale Schleimhaut, doch erhebt sich einige Millimeter von ihm entfernt eine kleine Drüsenwucherung, welche schon makroskopisch als kleiner Tumor beschrieben wurde. Sie entspricht also einem Adenom mit sehr vielen vergrösserten Drüsen und spärlichem Zwischengewebe. Die Submukosa ist an dieser Stelle nur wenig verbreitert und sehr stark mit Lymphozyten infiltriert.

Fall 5 (S. 76, 85). 50jähriger Mann. Anatomische Diagnose: Lungentuberkulose. Fettdegeneration des Herzens. Chronischer Milztumor. Muskatnussleber etc. Gastritis chronica. Darmtuberkulose. Multiple Dünndarmkarzinome.

Der Darm wird im Sektionsprotokoll folgendermassen beschrieben: „Im Jejunum findet sich viel grauer Schleim; die Schleimhaut ist geschwollen. Im Ileum findet sich gelblicher Schleim, die Schleimhaut ist graurötlich, die Peyerschen Platten stellenweise geschwellt und gerötet. Im Cökum finden sich gelbliche breiige Fäzes. Die Schleimhaut ist schieferig geschwollen mit mehreren erbsen- bis bohnengrossen und noch grösseren scharfrandigen Geschwüren; die Ränder sind aufgeworfen, gerötet, der Grund grau. Keine Knötchen in der Nähe oder auf dem Peritoneum".

Das in Alkohol konservierte Präparat besteht aus Cökum und unterem Dünndarm in einer Länge von ca. 3,30 m. Im Cökum reichlich rundliche und längsgestellte Geschwüre, bis zu 0,5 × 1,5 cm gross, mit unregelmässigen, wenig verdickten, etwas überhängenden Rändern, daneben geschwellte Follikel mit kleinen zentralen Ulzerationen. Appendix ohne Besonderheiten. Im unteren Ileum reichlich flache Höcker, bis zu 4 mm Durchmesser haltend, anscheinend geschwellten Follikeln entsprechend, meist mit stecknadelkopfgrossen zentralen Geschwüren. Daneben die gleichen Geschwüre wie im Cökum, aber nur etwa 2 mm Durchmesser haltend. Peyersche Plaques etwas geschwellt. Zirka 130 cm über der Klappe zeigt sich ein breit aufsitzendes, deutlich prominierendes Knötchen von ca. 2 mm Durchmesser. In Abständen von 0,5—30 cm folgen nun bis ans obere Ende des Präparates, also in einer Strecke von 2 m, einundzwanzig kleinere und grössere Knötchen. Sie sind alle sehr breit aufsitzend, annähernd halbkugelig, nur die grössten etwas pilzförmig; ihre Grösse schwankt von 2 mm Durchmesser und 1 mm Höhe bis zu 8 × 10 mm Durchmesser und ca. 4 mm Höhe. Sie scheinen alle von intakter Mukosa überzogen, einige, besonders die grösseren, zeigen auf der Höhe kleine scharfe Dellen. Auf Schnitt scheinen die Knötchen ziemlich scharf begrenzt in der Submukosa liegend. Über Farbe und Konsistenz ist an dem alten Präparate nichts mehr auszusagen. Die Knötchen liegen meist ungefähr gegenüber dem Mesenterialansatze, aber manchmal vollständig schräg über einander. Zwei kleine Knötchen von 1 cm Höhenabstand zeigen z. B. auch einen seitlichen Abstand von ca. 1 cm. Ein ca. 3 mm Durchmesser haltendes Knötchen sitzt nur etwa 5 mm vom Mesenterialansatze entfernt. Zwischen den Knötchen, ebenfalls meist gegenüber dem Mesenterialansatze, liegen noch mehrere der kleinen im unteren Ileum beschriebenen Geschwüre. Die Serosa zeigt nirgends eine Verdickung oder eine Einziehung.

Von den Knötchen wurden 4 auf vollständigen Serien untersucht.

Tumor 1 Makr.: Ziemlich flache Vorwölbung von ca. 3 mm Länge und 2 mm Breite, 1 mm über die Schleimhaut vorragend.

Mikr.: Der Tumor, in der Längsrichtung des Darmes geschnitten, bildet in Mukosa und Submukosa an seiner breitesten Stelle ein Oval von gut 2 mm Länge und 1 mm Höhe. Er besteht zum Teil aus soliden Zellsträngen und Nestern von sehr wechselnder Breite, die sich netzartig durchflechten. Die Zellen liegen sehr dicht beisammen, doch zeigen sich in den breiteren Strängen sehr reichlich Gitterfiguren und deutlich drüsenartige Lumina; diese bilden die Übergänge zu schmalen Schläuchen mit einschichtigem Epithel und ganz feinem Lumen. Selten sieht man grössere Lumina mit einer homogenen Substanz, die sich mit Eosin gut färbt. Die grösseren Nester bestehen teilweise aus so reichlichen Gitterfiguren, dass rosettenartige Gebilde daraus entstehen. An einzelnen Schnitten sieht man mehr solide Stränge, an anderen fast nur schlauchartige Gebilde; doch gehen die verschiedenen Stränge vollständig unregelmässig ineinander über.

Die Zellen haben einen ziemlich kleinen, dunklen, rundlichen Kern und wenig Protoplasma, das sich mit Eosin gut färbt. In den soliden Partien ist ihre Form nicht zu erkennen, nur die äusserste Schicht zeigt manchmal deutlich kubischen Bau. Die schlauchförmigen Gebilde haben vollständig gleiche kleine kubische Zellen. Die wenigen gut erhaltenen Nester in der Mukosa zeigen am Rande meist Zylinderzellen mit breitem äusserem Protoplasmasaume, wie er in den früheren Fällen beschrieben wurde. Neben diesen Strängen sind am Rande des Tumors einzelne, in denen die Zellen etwas lockerer liegen und etwas grösseren Kern und breiteren meist polygonalen Protoplasmasaum zeigen. Dabei sind anscheinend auch einige Zylinderzellen, nirgends deutliche Drüsenbildungen. Diese Stränge gehen unmerklich in die anderen über.

Die Mukosa ist stark postmortal verändert und gibt nur noch stellenweise Kernfärbung; sie zeigt aber die gleichen Zotten wie die Umgebung und am Rande des Tumors einige normale Drüsenfundi. Die Muscularis mucosae ist deutlich erhalten, sie wird von einzelnen Strängen durchbrochen und ist nirgends verbreitert.

In der Submukosa besteht das Stroma aus schmalen Zügen von fibrillärem Bindegewebe, das elastische Fasern enthält. Gefässe finden sich im Zwischengewebe wenige. Der Rand des Tumors ist ziemlich scharf begrenzt; in der Umgebung und in den unteren Teilen der Submukosa ist das Bindegewebe etwas lockerer und enthält nur spärliche solide Zellstränge, die stellenweise noch etwa $^1/_2$ mm seitlich ausstrahlen. Am Anfang und Ende der Serie hört der Tumor plötzlich auf mit einzelnen Strängen dicht unter der Muscularis mucosae.

Die Darmmuskulatur und die Subserosa sind intakt und nicht verbreitert. Im Tumor und dessen Umgebung zeigen sich nur ganz vereinzelte Lymphozyten, nirgends Zeichen einer stärkeren Entzündung.

Tumor II. Makroskopisch: Flaches Knötchen von ca. 4 mm Durchmesser und 1 mm Höhe.

Mikroskopisch: Der quer zur Richtung des Darmes geschnittene Tumor ist bedeutend flacher als der vorige und hat in seiner Mitte eine Breite von ca. 3 mm und eine Höhe von ca. 1 mm. Er nimmt die Mukosa und die obersten Schichten der Submukosa ein und scheint durch Konfluieren zweier Knötchen entstanden zu sein, da er aus zwei Ovalen von dicht liegenden Zellsträngen besteht, die durch eine Bindegewebsschicht mit grösseren Gefässen und

weniger dicht gelagerten Zellsträngen getrennt werden. Die Knötchen konfluieren aber stellenweise vollständig. Sie senden auch Stränge in die Tiefe bis auf die Muskularis und etwa 1 mm weit in der Submukosa nach der Seite.

Die Stränge ähneln denen des vorigen Tumors sehr, die breiteren zeigen aber nicht so reichlich Gitterfiguren, die schmäleren sind meist schlauchförmig, oft mit einem deutlichen Lumen und einer homogenen Substanz im Innern, wie beim vorigen Tumor. Eines der grössten Zellnester zeigt im Zentrum eine Nekrose, wie sie bei Tumor IV dieses Falles mehrfach vorkommen und dort beschrieben werden. Grössere Zellen oder deutliche Zylinderzellen finden sich nirgends, die Lagerung ist in den breiten Strängen so dicht, dass die Zellform nicht zu erkennen ist.

Das Zwischengewebe besteht in den beiden Knoten der Submukosa aus schmalen Strängen von fibrillärem, an Spindelzellen reichem Bindegewebe. In der Umgebung und zwischen den Knötchen sind die Bindegewebsstränge etwas breiter, unterhalb dem Tumor und an den Seiten ist das Gewebe der Submukosa etwas lockerer ausser an den mit Strängen infiltrierten Stellen.

Die Mukosa ist über dem Tumor so stark postmortal verändert, dass kein Epithel zu erkennen ist. Auch in der Umgebung sind nur ganz vereinzelte Drüsenfundi zu sehen. Die Zotten sind über dem Tumor nekrotisch, aber in der Form noch erkennbar. Die Muscularis mucosae ist nicht verbreitert.

Nach unten reichen die Stränge, meist von etwas Bindegewebe umgeben, bis auf die Muskularis; einzelne liegen ihr auch direkt an. Die Muskularis ist an einigen Stellen deutlich verschmälert; sie ist nirgends infiltriert und sendet keine Muskelfasern in das Stroma des Tumors.

Einzelne der untersten Stränge sind in ihrer ganzen Peripherie von flachen Zellen umgeben, die anscheinend Lymphgefässendothelien entsprechen.

Tumor III. Makroskopisch: Ca. 5×5 mm breiter und 3 mm hoher, breit aufsitzender Knoten mit glatter Oberfläche, an der einen Seite etwas knopfförmig vorspringend.

Mikroskopisch: Der Tumor bildet in Mukosa und Submukosa einen eiförmigen Knoten, der in der Mitte ca. 3,5 mm Breite und 2 mm Höhe hat. Mit diesem Knoten hängt ein kleinerer in der Tiefe der Submukosa zusammen, und daneben liegen noch einige kleinste Nester und Stränge, sowie einzelne Schläuche in Submukosa und Muskularis, alle mit dem Hauptknoten verbunden. Der Hauptknoten besteht aus zwei deutlich voneinander verschiedenen Partien, die eine, bedeutend grössere, zeigt den gleichen Bau wie die vorhergehenden Tumoren: Drüsenförmige Schläuche und solide Zellstränge von sehr wechselnder Breite, sowie im Zentrum auch grössere Nester, wechseln unregelmässig miteinander ab und gehen ineinander über. Die Zellen sind mittelgross, rundlich, mit kleinen dunklen runden Kernen und meist schmalem, intensiv gefärbtem Protoplasmasaume; sie liegen meist so dicht beisammen, dass ihre Form nicht zu erkennen ist. Die Zellen der schlauchförmigen Gebilde und diejenigen am Rande grösserer Nester haben etwas mehr Protoplasma und Andeutung von zylindrischer Gestalt; ihre Kerne sind immer rund und sitzen meist in der Mitte der Zellen. In den grösseren Strängen zeigen sich am Rande und im Zentrum reichlich Gitterfiguren. Die Schläuche zeigen zum Teil deutliches Lumen, aber nirgends eine Andeutung von Inhalt. Das Zwischengewebe wird aus schmalen Bindegewebssträngen gebildet wie sonst, ist aber relativ stark entwickelt.

Eine Partie des Knotens, welche in ihrer grössten Ausdehnung etwa $^1/_3$ der Fläche einnimmt und sich durch etwa 50 Schnitte verfolgen lässt, besteht nun aus Strängen und Alveolen von wechselnder Breite, in denen die Zellen

viel lockerer liegen als sonst. Ihre Kerne sind meist gleich, aber zum Teil etwas grösser, rundlich bis oval; der Protoplasmasaum grösser und von sehr unregelmässiger Gestalt. Eine Drüsenform ist nur selten angedeutet, und dann sind die Zellen zylindrisch wie bei mehrschichtigem Zylinderepithel, das in Desquamation begriffen ist, aber von ziemlich ungleicher Grösse und Form. Die einzelnen Alveolen werden nur von ganz schmalen Bindegewebsfasern umgeben. Diese Partie liegt auf der Seite des Tumors, wird aber allseitig von der Hauptpartie umgeben und stellenweise unregelmässig durchwachsen; auch zeigen sich Übergänge zwischen beiden.

In der Mukosa zeigt das Zwischengewebe gegenüber normalen Stellen keinerlei Veränderungen, die Muscularis mucosae ist erhalten, wird aber vielfach durchbrochen. Die oben beschriebenen Bindegewebsstränge der Submukosa enthalten reichlich elastische Fasern. Es verlaufen in ihnen wenige Gefässe und einzelne von der Muscularis mucosae ausgehende Muskelfasern. Das Zwischengewebe unterscheidet sich deutlich von dem lockeren, viele Gefässe führenden Gewebe der Umgebung. Der kleinere Herd in der Submukosa zeigt noch breitere Bindegewebsbündel und im untersten Teile ganz vereinzelte Muskelfasern, die sich von der Muscularis circularis ablösen. In der Muskularis endlich liegen die Stränge und Schläuche teils direkt zwischen den Muskelfasern, teils in den bindegewebigen Muskelsepten, dem Laufe kleinster Gefässe folgend. Nur an einzelnen Stellen scheinen sie in Lymphgefässe vorzudringen; man sieht dort in der Umgebung der kleinen Kerne grössere helle mit breitem Protoplasmasaum oder auch undeutlichen Zellgrenzen, die vollständig den Endothelien angrenzender Lymphgefässe gleichen.

Die Mukosa ist über diesem Tumor, wie in der Umgebung, stark postmortal verändert. An den Seiten zeigen sich noch einzelne nekrotische Zotten, auf der Höhe noch Andeutung von abgeflachten Zotten, nirgends Lieberkühnsche Krypten. Die spärlich erhaltenen Drüsenfundi der Umgebung zeigen im Vergleich mit anderen keine Veränderung. Die Tumorzellen geben in einzelnen Bezirken sehr mangelhafte Kernfärbung, das Zwischengewebe ist überall gut erhalten.

Die Längsmuskelschicht ist hier stärker mit Epithelsträngen infiltriert, und dementsprechend ist sie in der Mitte etwa aufs Dreifache verdickt, während die Ringmuskulatur nur unmerkliche Verdickung zeigt. Die Subserosa zeigt keinerlei Veränderungen und enthält keine Epithelstränge.

In der Umgebung des Tumors sind wieder reichlich Lymphgefässe mit Endothelproliferation zu sehen, aber eine Beziehung dieser Wucherung zu den Tumorsträngen kann mit Bestimmtheit ausgeschlossen werden.

Tumor IV. Makr.: Der grösste Knoten des ganzen Falles, ca. 8 mm Durchmesser haltend und 4 mm ins Innere vorspringend, rundlich mit einer ziemlich scharfen Delle von ca. 2 mm Durchmesser und 1 mm Tiefe.

Mikr.: Der Tumor liegt in der Mukosa und Submukosa und nimmt an seiner breitesten Stelle ein Feld von ca. 5 mm Breite und 3 mm Höhe ein. Das Gewebe besteht z. T. aus soliden, netzförmig verflochtenen, Zellsträngen in der Breite von 2 bis ca. 40 Zellen, welche ganz unregelmässig ineinander übergehen. Die Zellen zeigen die gleichen Merkmale wie in den andern Tumoren; besonders auffällig ist aber hier der deutlich zylindrische Bau der peripheren Zellen und der breite äussere Protoplasmasaum. Die Stränge sind meist vom umgebenden Bindegewebe etwas retrahiert. Sie enthalten reichlich Gitterfiguren, besonders an ihrem Rande. Mehrere der breitesten Nester zeigen im Zentrum fast kreisrunde Defekte, ausgefüllt mit einer bröckeligen, bei

Hämalaun-Eosinfärbung gelbroten Masse, die offenbar einer zentralen Nekrose entspricht. Neben diesen Strängen und in sie übergehend sieht man ziemlich viele Schläuche, zum Teil mit weitem Lumen und einer homogenen Masse im Innern, einzelne auch mit Vakuolen.

Einzelne Partien zeigen anderen Bau, nämlich schmale lockere Stränge, welche teilweise aus hohen, unregelmässig gestellten, Zylinderzellen bestehen. Ihre Kerne sind sehr ungleich gross, einzelne bis aufs Vierfache vergrössert. Man sieht auch einige deutlich drüsenförmige Gebilde, zum Teil mit einfachem ungleich grossem, zum Teil mit geschichtetem Zylinderepithel und deutlichem Lumen ohne Inhalt; daneben sind aber auch ziemlich breite Stränge mit demselben lockeren Bau und teils polymorphen, teils zylindrischen Zellen.

So haben wir in der Mitte der Serie ein etwas anderes Bild als gewöhnlich: in den Randpartien schmale, meist nur 2—4 Zellen breite, solide Stränge von kleinen polygonalen Zellen, stellenweise auch Andeutung von Drüsenbau mit kubischen oder zylindrischen Zellen, dazwischen derbe Bindegewebszüge von der Breite der Epithelstränge. Im Zentrum dagegen liegen grössere Zellnester, bis zu 30 Zellen breit, von ziemlich lockerem Bau; am Rande dieser Nester haben wir meist deutliche Zylinderzellen, in der Mitte polymorphe Zellen mit sehr ungleich grossen und ungleich färbbaren Kernen und ziemlich breitem Protoplasmasaume, dazwischen immer noch einige Zylinderzellen. Diese Nester zeigen auch wieder deutliche Gitterfiguren. Das Zwischengewebe besteht hier aus schmalen Bindegewebssträngen. Zwischen diesen beiden Formen zeigen sich alle Übergänge. Am einen Ende der Serie besteht der Tumor wieder aus zwei verschiedenen Partien, auf der einen Seite fast nur breite, solide Nester und einzelne Schläuche mit nur wenig Zwischengewebe, auf der andern schmale ebenfalls solide Stränge und ziemlich breite Bindegewebszüge. Das lockere Gewebe ist völlig verschwunden.

Die Schleimhaut ist über dem Tumor sowie in der Umgebung stark postmortal verändert. Das Epithel ist nur in wenigen Krypten an der Seite des Tumors gut erhalten, sonst sind nur spärliche Drüsenfundi zu sehen. Die Zotten sind über dem Tumor ebenso gut entwickelt wie in der Umgebung und zeigen keinerlei Besonderheiten. Nur in einem kleinen Bezirk des Tumors fehlt die Schleimhaut gänzlich. An einigen Stellen, wo die Krypten an der Seite besser erhalten sind, fällt auf, dass die Epithelien gegen die Höhe immer grösser werden und auf der Höhe etwa doppelt so hoch sind als normal. Solche Krypten liegen dort nur noch ganz vereinzelt zwischen dem Tumorgewebe. An zwei, nahe beisammen liegenden Stellen auf der Höhe des Tumors senken sich nun sehr stark vergrösserte und verzweigte Drüsen mit weitem Lumen und vakuolärem Inhalte weit unter die Muscularis mucosae. Ihr Epithel ist am Anfang einschichtig, hoch, mit hellem Protoplasma und längsovalen Kernen; dazwischen liegen auch deutliche Becherzellen. Die Zellen werden nach unten unregelmässiger, dunkler mit Eosin färbbar, niedriger und dann mehrschichtig. Diese Drüsen gehen zuletzt in solide Stränge über, die denen der Umgebung vollständig gleichen und zum Teil grössere klumpige Kerne enthalten.

Die Muscularis mucosae ist fast überall deutlich erhalten und stellenweise verdoppelt, indem sich Epithelstränge zwischen sie hineinschieben. Eine stärkere Auffaserung findet nicht statt. Das Zwischengewebe in der Submukosa enthält reichlich elastische Fasern, spärliche Gefässe und keine Muskelfasern. Seine ungleiche Verteilung wurde oben beschrieben. In der Umgebung des Tumors findet man in der Submukosa auffallend weite und prall gefüllte Gefässe.

Nach unten reicht die kompakte Tumormasse nirgends bis auf die Muskularis. Nur einzelne Stränge, Schläuche und Nester dringen bis in die untersten Schichten der Submukosa und liegen dort in dem ziemlich zellreichen, bald lockeren, bald dichteren Bindegewebe. Die Muskularis ist nicht von Strängen infiltriert und nur in der Mitte leicht verbreitert; stellenweise ist die zirkuläre Schicht aber auch unter den in die Tiefe reichenden Drüsenschläuchen etwas verdünnt. In den Tumor ziehen von unten keine Muskelfasern. Die Subserosa zeigt keine Besonderheiten.

Die mikroskopische Untersuchung der Geschwüre und Lymphfollikel ergibt folgendes:

Ein Geschwür von ca. 4 mm Durchmesser aus dem Cöcum zeigt einen scharfen Defekt von Mukosa und Muscularis mucosae. Die Mukosa ist an den Rändern deutlich unterminiert, und im Grunde des Geschwüres ist die Submukosa oberflächlich nekrotisch und darunter stellenweise stark mit Lymphozyten infiltriert. Die Lymphozyten bilden manchmal, besonders am Rande des Geschwüres, undeutliche Knötchen, welche Langhanssche Riesenzellen und vereinzelte epitheloide Zellen enthalten. Die Mukosa ist auch in den überhängenden Partien gut erhalten, ihre Drüsen zeigen keine Veränderungen.

Ein kleines Geschwür vom oberen Ende des Präparates zeigt in der Mitte einen Defekt der Mukosa in einer Ausdehnung von ca. 2 mm. Der Geschwürsgrund ist von konfluierenden Knötchen aus epitheloiden Zellen mit Langhansschen Riesenzellen und einem Rande von Lymphozyten umgeben. Diese Knötchen setzen sich seitlich noch ziemlich weit unter der intakten, nur oberflächlich postmortal veränderten Mukosa fort. Die Muscularis mucosae ist meist nicht mehr zu erkennen, und es finden sich hier und da gut erhaltene Drüsenquerschnitte und Drüsenfundi direkt über den Tuberkelknötchen. Die Muskularis ist stellenweise leicht mit Lymphozyten infiltriert, sonst unverändert.

Ein Knötchen aus dem unteren Ileum von etwa 4 mm Durchmeser und 1 mm Höhe, das makroskopisch für einen geschwellten Follikel gehalten wurde, zeigt ein ähnliches Bild: In der Submukosa mehrere grosse konfluierende Tuberkelknötchen, die stellenweise bis in die Mukosa reichen. Die Mukosa fehlt aber nur an einer kleinen Stelle auf der Höhe des Knötchens. In den infiltrierten Partien der Mukosa sind die Drüsen noch gut erhalten, und es finden sich unter ihnen mehrere von ca. dreimal so grossem Durchmesser als ihre Nachbarn. Sie haben ein deutliches Lumen mit oder ohne Inhalt und sehr hohes mit Eosin gut färbbares Zylinderepithel mit grossen, relativ hellen Kernen. Eine der Drüsen zeigt am unteren Ende eine starke kolbige Ausbuchtung. Die Drüsen gleichen also vollständig denen eines Polypen oder den oben beschriebenen veränderten Drüsen über den Darmknötchen. Einige derselben scheinen unterhalb dem Niveau der Muscularis mucosae zu liegen; doch ist dies nicht deutlich zu bestimmen, da diese im Bereiche der Tuberkel meist zerstört ist.

Fall 6 (S. 343, 09). 60jährige Frau Anat. Diagnose: Insuffic. mitralis. Braune Lungeninduration. Stauungsorgane etc. Hämorrhagische Infarcierung von beiden Nieren und des Dünndarmes. Multiple kleine Dünndarmkarzinome.

Makr.: Dünndarm mit ziemlich reichlich blutigem Inhalt. Im Duodenum Schleimhaut ödematös verdickt, stellenweise braunrot, leicht abstreifbar, besonders auf der Höhe der Falten. Darmwand brüchig. Im Innern Schleimhaut etwas besser erhalten, ebenfalls stark hyperämisch und stellenweise in kleinen Fetzen

abstreifbar. Ca. 1 m von der Valvula ileocoecalis und 0,5 cm vom Mesenterialansatze entfernt ein stark vorspringender Knoten von ca. 5 mm Durchmesser und 3 mm Höhe, ziemlich hart. Oberfläche nicht ulzeriert, von der Farbe der Umgebung. An der Aussenseite des Darmes keine Veränderungen. Etwa 45 cm höher, gegenüber dem Mesenterialansatze, ein gleiches Knötchen von 2—3 mm Durchmesser und 2 mm Höhe. Aussenseite des Darmes intakt. Im ganzen Ileum sehr viele, etwas über stecknadelkopfgrosse Knötchen, anscheinend geschwellte Solitärfollikel. Peyersche Plaques undeutlich. Dickdarm mit braunem, breiigem Inhalte, Schleimhaut von Cöcum, Colon ascendens und transversum stark hyperämisch, sonst ohne Befund.

Das mikr. Bild der Knötchen stimmt so sehr mit dem der übrigen Fälle überein, dass eine Beschreibung unnötig ist, besonders da die Oberfläche, wohl infolge der hämorrhagischen Infarcierung, schlecht erhalten ist; auch das Verhalten der Muskelschichten stimmt mit den übrigen ganz überein. Die oben beschriebenen stecknadelkopfgrossen Knötchen erweisen sich als Solitärfollikel.

In meinen sechs Fällen handelt es sich also um kleine Tumoren des Dünndarmes, die sich ausserordentlich gleichen. Die kleinsten haben eine Breite von ca. 2 mm und eine Höhe von 1 mm, der grösste misst am gehärteten Präparate etwa 2,4 cm in der Länge, 1,8 cm in der Breite und 1 cm in der Höhe. Gemeinsam ist ihnen eine ziemlich bedeutende Härte und die sehr geringe oberflächliche Veränderung (nur einmal bestand leichte Ulzeration), so dass sie makroskopisch immer von normaler Mukosa überzogen scheinen. Die kleinsten scheinen auf Schnitt in der Submukosa zu liegen, die grösseren durchsetzen alle Schichten der Darmwand. Diese werden dadurch verdickt, und die Serosa ist in der Mitte grösserer Knoten fast immer trichterförmig eingezogen.

In zwei Fällen wurde je ein grösserer Tumor gefunden, in drei anderen zwei annähernd gleich grosse, im fünften bestanden über 20 Knötchen, von denen die kleinsten makroskopisch kaum bemerkbar waren. Die Lage ist wechselnd, von der Darmmitte bis zur Ileocöcalklappe. Auch das Verhältnis zum Mesenterium ist ganz inkonstant. In Fall 5 liegen die meisten der multiplen Tumoren dem Mesenterialansatze gegenüber, andere sind ihm bis auf wenige Millimeter genähert. In Fall 3 liegt der eine über dem Mesenterialansatze, der andere weicht davon ab. In Fall 4 sitzt der Tumor ebenfalls am Mesenterialansatze. In Fall 6 liegt der eine Tumor nahe dem Mesenterialansatze, der andere ihm gegenüber; bei den übrigen fehlen mir die Angaben.

Klinische Symptome der Tumoren wurden in keinem der Fälle bemerkt. Alle waren zufällige Sektionsbefunde. Das Alter der Verstorbenen war in drei Fällen zwischen 62 und 74 Jahren, und es fand sich in allen diesen Fällen Herzhypertrophie und Stauungsorgane. Bei

den beiden Jüngeren, von 44 und 50 Jahren, bestand Lungen- und Darmtuberkulose, im einen Falle ausserdem noch Stauung infolge von Lebercirrhose.

Makroskopisch sichtbare Metastasen wurden nirgends gefunden. Dafür, dass die multiplen Tumoren nicht Metastasen sind, die von einem derselben ausgehen, spricht schon a priori ihre meist sehr ähnliche Grösse und das Fehlen von Lymphdrüsenmetastasen, doch wird diese Frage im Zusammenhange mit dem mikroskopischen Befunde nochmals diskutiert werden. Ein Karzinom eines anderen Organes konnte in keinem der Fälle nachgewiesen werden.

Auch mikroskopisch gleichen sich die Tumoren sehr. Ihr Bild ist kurz folgendes: Ungleich breite solide Stränge stehen untereinander in netzförmigem Zusammenhange. Ihre Zellen sind klein, oft kaum von den Lymphozyten benachbarter Lymphfollikel zu unterscheiden, und besitzen dunkle rundliche Kerne und schmales, polyedrisches Protoplasma; doch liegen am Rande solider Stränge fast immer kubische oder zylindrische Zellen mit den gleichen Kernen und etwas mehr Protoplasma. Im Innern liegen die Zellen so dicht beisammen, dass ihre Form nicht oder kaum zu erkennen ist. Eine Zwischensubstanz kommt nirgends vor. Die Stränge sind von der Umgebung fast immer etwas retrahiert (Fig. 3).

Neben diesen soliden Strängen, welche in allen Tumoren den Grundtypus bilden, kommen auch andere Bilder vor. Wir sehen zuerst auf Querschnitten durch breitere Stränge Gitterfiguren in der Peripherie; andere Stränge bestehen fast nur aus Gitterfiguren, so dass sie ein rosettenartiges Bild geben, doch unterscheiden sich ihre Zellen in nichts von denen der soliden Stränge. Dann sehen wir schmale, schlauchförmige Bildungen ohne deutliches Lumen, auf dem Längsschnitte aus zwei Reihen von kleinen kubischen Zellen bestehend. Sehr selten haben solche Schläuche ein zentrales Lumen, das entweder leer oder mit einer durch Eosin färbbaren homogenen Substanz angefüllt ist. Daneben kommen dann auch drüsenartige Schläuche vor mit einreihigem Zylinderepithel, manchmal mit deutlichem Lumen. Andere besitzen mehrreihiges Zylinderepithel, dessen Zellen unter sich sehr ungleich gross sind; sie sind sehr locker gelagert und lassen nie ein deutliches zentrales Lumen frei. Solche Schläuche bilden den Übergang zu breiteren Strängen und Nestern, die meist aus Zylinderepithelien bestehen und eine sehr lockere Lagerung der Zellen zeigen (Fig. 4). Zu bemerken ist noch, dass sich in den breitesten Strängen seltene zentrale Nekrosen zeigen, entweder in Form scharf ausge-

schlagener Lücken mit fast homogenem, rot färbbarem Inhalt, oder auch unscharf begrenzte Felder mit Kernzerfall und grossen Chromatinschollen. Auch vereinzelt liegen manchmal solche grosse Schollen neben normalen Kernen.

Nur im Falle 1 bestehen ausschliesslich solide Stränge ohne Gitterfiguren. In den übrigen kommen alle Arten von Differenzierung vor, doch bilden die soliden Stränge, höchstens mit Gitterfiguren, und die schmalen Schläuche mit kubischen Zellen immer weitaus den grössten Teil des Parenchyms. Höchstens Fall 5 könnte als etwas verschieden angesehen werden, da in einem der Tumoren (Nr. 3) eine grössere Partie abweichenden Bau zeigt, doch besteht auch hier Tumor Nr. 1 fast ausschliesslich, die anderen zum grössten Teil aus den gleichen soliden Strängen wie die übrigen Fälle.

Diese Stränge bilden nun in Mukosa und Submukosa ziemlich kompakte Haufen; nie fand ich an Tumoren, deren Oberfläche gut erhalten war, das Bild, welches Oberndorfer beschreibt, dass der Tumor nur die Submukosa einnimmt. An den Seiten oder auf Randschnitten kann dies vorgetäuscht werden dadurch, dass sich der Tumor hauptsächlich in der Submukosa ausbreitet und die unveränderte Mukosa in die Höhe hebt; auf der Kuppe ist dies nirgends der Fall. Auch fehlen die normalen Schleimhautelemente, besonders die Lieberkühnschen Krypten nie vollständig, ausser an den Fällen mit starken postmortalen Veränderungen.

Aus den kompakten, meist ovalen Haufen zweigen sich gewöhnlich nur wenige Stränge in der Submukosa seitlich ab; nur in Fall 3 gehen diese Verzweigungen etwas weiter, und man trifft noch etwa 0,5 cm neben dem Tumor einzelne Stränge, die mit ihm in Zusammenhang stehen könnten. Viel weiter reichen die Stränge nach unten, indem sie bald einzeln, bald in grösseren Massen, die Muskelschichten durchsetzen und sich besonders zwischen diesen, sowie in der Subserosa, reichlicher ausbreiten. Bemerkenswert ist, dass in allen sechs Fällen die Muskulatur infiltriert wird, in Fall 5 allerdings nur von einem der grösseren untersuchten Tumoren. In zwei Fällen reichen die Stränge bis ins Mesenterium; wie weit diese Wucherung geht, liess sich leider an den Präparaten nicht mehr konstatieren, da das Mesenterium kurz abgeschnitten war; doch bestanden im Fall 4 in einer Entfernung von ca. 1 cm vom Darme noch mehrere starke Stränge.

Bei vielen Tumorsträngen kann nun der Zusammenhang mit einer Lieberkühnschen Drüse nachgewiesen werden. Wir finden besonders

auf der Höhe der Tumoren abnorm grosse Drüsen, die meist erweitert und geschlängelt, oft auch stark ausgebuchtet und verzweigt sind. Ihr Lumen ist bald leer, bald enthält es eine schleimartige Substanz. Im oberen Teile dieser Drüsen finden sich manchmal noch normale, meist aber schon abnorm grosse Zellen, darunter reichliche Becherzellen. Der untere Teil trägt auf einer weiten Strecke keine Becherzellen mehr, seine Epithelien sind hochzylindrisch, das Protoplasma färbt sich mit Eosin dunkel, die Kerne sind gross, relativ dunkel, meist längs-oval. Sie rücken oft von ihrem normalen Platze an der Basis weg, so dass sich ein peripherer Protoplasmasaum zeigt, wie an den soliden Strängen. Oft sind die Zellen auch etwas ungleich gross und zeigen Andeutung von Schichtung. Viele dieser Drüsen gehen nun in ihrem Fundus oder an einzelnen Ausbuchtungen in solide Stränge über (Fig. 5–9). Da es sich in allen diesen Fällen um Serienschnitte handelt, kann eine Verwechslung mit einem normalen Drüsenfundus oder einem Tangentialschnitte ausgeschlossen werden. Diese Drüsen werden meist schon im Innern der Mukosa solid, nur in einem Falle reichen sie eine Strecke weit in die Submukosa hinunter und gehen dort in die gleichen soliden Stränge über. Gewöhnlich sind nicht alle Drüsen in der Weise verändert. Einige sind normal, andere zwischen den Tumorsträngen komprimiert; auch diese sind hier und da leicht geschlängelt, zeigen aber keine Verzweigung; ihr Lumen ist nicht oder kaum erkennbar, und die Zellen sind dunkelrot, klein und meist niedrig. Zwischen diesen Drüsen und den benachbarten Strängen liegt immer eine feinste Bindegewebsschicht, nie lässt sich ein Eindringen eines Stranges in eine Drüse nachweisen.

Das Zwischengewebe zeigt in der Mukosa keine Besonderheiten, höchstens ist es spärlicher als in der Umgebung. In der Submukosa, in der die Tumoren zum grössten Teile gelegen sind, wird das Stroma gebildet von schmalen Strängen eines dichten, fibrillären Bindegewebes mit ziemlich langen spindligen Kernen in mittlerer Zahl. Manchmal liegen nur einzelne schmale Fasern zwischen den Epithelnestern; nie erreicht die Breite der Bindegewebsbündel diejenige der Epithelstränge. Von einem szirrhösen Baue kann man also in meinen Fällen nicht sprechen.

Das Gewebe enthält im allgemeinen eine geringe Zahl von elastischen Fasern. Gefässe finden sich in den meisten Tumoren nur in der Umgebung der Muscularis mucosae oder im untersten Teile der Submukosa. Doch werden auch im Innern einzelne dickwandige, relativ

grosse Gefässe angetroffen; im Fall 4 findet eine ziemlich reichliche Gefässverzweigung statt.

Im Zwischengewebe kommen keine regressiven Veränderungen vor ausser in den subserösen Herden, wo das Bindegewebe kernarm und meist hyalin ist. Der äussere Rand ist manchmal nekrotisch, doch ist dies höchstens in Fall 3, wo die Nekrose besonders tief geht, auf einen intravitalen Prozess zurückzuführen; in den anderen Fällen handelt es sich um postmortale Veränderung, die meist nicht bis zur Submukosa und nicht tiefer als in der Umgebung reicht. Auch von Entzündung ist nichts zu bemerken, mit Ausnahme von kleinzelliger Infiltration der Mukosa, die aber nirgends auffallend stärker ist als in der Umgebung. Erwähnung verdient hier noch ein Tuberkelknötchen in der Tiefe eines der Tumoren; andere Entzündungserscheinungen fehlen aber auch in diesem Falle. In einzelnen Fällen ist die Submukosa am Rande der Tumoren sehr verschieden vom Zwischengewebe derselben, sie hat viel lockeren Bau und enthält meist viele und relativ grosse Gefässe. Die Tumoren scheinen dann besonders auf Randschnitten, wo sie die Muskularis nicht erreichen, scharf abgegrenzt in der Submukosa zu liegen, doch gehen meist noch einige Stränge seitlich in das lockere Gewebe.

Auf die Veränderungen in den Muskelschichten muss ich nun speziell eingehen, da ihnen für die Auffassung der Tumoren eine besondere Bedeutung zukommt. Die Muscularis mucosae ist durch die Epithelstränge immer aufgesplittert, manchmal deutlich verbreitert. Einzelne Muskelbündel zweigen fast rechtwinklig von ihr ab in die Submukosa hinein; öfters teilt sie sich an den Seiten des Tumors in mehrere Lagen, die ihn mehr oder weniger kompakt durchziehen oder sich bald in ihm aufsplittern. So liegen manchmal einige Epithelstränge zwischen Muskelbündeln; nie bilden diese aber einen Hauptteil des Zwischengewebes.

Die Darmmuskulatur ist in der Regel im Bereiche der Tumoren zirkumskript verbreitert, und zwar wird die Ringmuskulatur bis 2, ja bis 4 mm dick. Diese Verbreiterung kommt nun fast nur an den Stellen vor, in denen die Muskulatur durch Tumorstränge infiltriert ist; in den obersten Schichten liegen dann oft breite Stränge und Nester zwischen den Muskelbündeln, weiter unten meist nur einzelne schmale Stränge. So kommt jene fächerförmige Anordnung zustande, die in mehreren Fällen beschrieben wurde. Die äussersten Muskelfasern strahlen dann oft soweit ins Tumorgewebe ein, dass sie auf einigen Schnitten ganz isoliert in der Submukosa zu liegen scheinen, als wären sie ein Teil vom Stroma. An denjenigen Tumoren des Falles 5, wo die Muskulatur

nicht infiltriert wird, ist sie auch nicht verbreitert, ja stellenweise sogar verschmälert. An anderen Tumoren, wo nur schmale Stränge die Muscularis circularis durchziehen und sich dann erst in der Muscularis longitudinalis vermehren, ist diese Schicht stärker verbreitert.

Mehrmals enthält die Subserosa kleine und grössere Epithelnester; ihr Gewebe ist dann relativ reichlich, hyalin, und gleicht vollständig einer Narbe. So erklärt sich teilweise jene schon makroskopisch sichtbare zentrale Einziehung. Dazu kommt noch die oben beschriebene fächerförmige Verbreiterung der oberen Muskelschicht. Dann sehen wir auf Schnitten durch die Mitte des Tumors ein subseröses Zentrum, über das die anderen Schichten halbkreis- oder hufeisenförmig gelagert sind. Die Stränge verlaufen meist in den Muskelsepten neben Kapillaren und Lymphbahnen, doch liegen einzelne derselben auch ohne bindegewebige Begleitung zwischen den Muskelbündeln (Fig. 1 u. 2).

In allen Fällen fand ich an den äussersten Strängen Bilder, die nur so zu deuten sind, dass die Stränge in Lymphgefässen verlaufen. An Querschnitten sind diese Stränge oft ganz von flachen Zellen umgrenzt. Auf Längsschnitten sieht man zu beiden Seiten eines Stranges Zellen mit grösseren Kernen und an der Spitze ein deutliches Lymphgefäss, dessen Endothelien oft vergrössert, besonders aber vermehrt und zum Teil desquamiert erscheinen. Diese Zellproliferation sieht man oft auch in der weiteren Umgebung, bald an einzelnen Stellen, bald an ganzen Strängen. Mit den Tumorzellen sind diese Lymphgefässendothelien nicht zu verwechseln, da sie die doppelte bis dreifache Grösse und einen grossen hellen Kern besitzen. Im Innern der Tumoren ist eine Lagerung der Epithelstränge in Lymphgefässen nicht zu bemerken. Auffallend ist noch besonders im Mesenterium der Verlauf der Stränge in Begleitung von grösseren Blutgefässen; auch hier ist ein Vorwärtsdringen in Lymphgefässen wahrscheinlich, aber nicht sicher nachzuweisen.

Ein direktes Eindringen von Epithelsträngen in Venen oder Bilder im Sinne einer Intimakarzinomatose waren nirgends zu bemerken; nur einmal fand ich ein kleines Häufchen Tumorzellen frei zwischen den Blutkörperchen einer Mesenterialvene. Im gleichen Falle bestand auch die einzige sichere Metastase, nämlich mehrere Stränge im Mesenterium, die mit dem Tumor nicht im Zusammenhang stehen.

Beim Vergleiche mit den anderen Fällen der Literatur finden wir nun eine wohlumschriebene Gruppe von Geschwülsten. Sie sind linsen- bis haselnussgross, in Ransoms Fall „nussgross“, fast immer in der Mehrzahl vorhanden, und zwar wurden bis 10 Tumoren beisammen

beschrieben. Die Lage wechselt von der Flexura duodeno-jejunalis bis zur Valvula ileocoecalis. Das Verhältnis zum Mesenterialansatze wird meist nicht berücksichtigt. Oberndorfer gibt als Regel an, dass die Tumoren dem Mesenterium gegenüber liegen, doch stimmt dies für den Fall von Langhans und für mehrere von Versé nicht. Erwähnenswert ist noch die Lage in einem Meckelschen Divertikel in Oberndorfers Fall VI.

Die Form stimmt mit den meinigen so sehr überein, dass ich sie nicht mehr zu beschreiben brauche.

Auch histologisch ist die Übereinstimmung sehr gross: Ungleich breite solide Zellstränge und drüsenartige Bildungen durchziehen Mukosa und Submukosa und reichen bei den grösseren Tumoren bis unter die Serosa, bei Versé einmal ins Mesenterium. Die Stränge stehen untereinander in netzförmigem Zusammenhange; ihre Zellen werden ganz gleich beschrieben wie in meinen Fällen, nur kommen in einigen Fällen mehr solide Stränge, in anderen mehr drüsenartige Schläuche vor. Die meisten Beobachter finden einen Zusammenhang der Stränge mit den Lieberkühnschen Krypten der Oberfläche, nur Oberndorfer und Marckwald leugnen ihn direkt, trotzdem ihn Oberndorfer selbst in seinem zweiten Falle beschrieben hat. Das Zwischengewebe besteht immer aus derben Bindegewebszügen, die meist ziemlich schmal sind, manchmal aber auch den epithelialen Elementen gegenüber prävalieren.

Nur über den Gehalt des Stromas an Muskelfasern wechseln die Angaben ziemlich stark, und ich muss darauf näher eingehen. Im Falle von Langhans, Lubarsch I, Notthafft und Marckwald, sowie in Oberndorfers zwei älteren Fällen wird einfach derbes Bindegewebe als Stroma genannt. In Lubarschs zweitem Falle wird starke Wucherung der Muscularis mucosae angegeben, sowie grosser Gehalt des Stromas an Muskelfasern. Ransom verzeichnet starken Gehalt an Muskelfasern, ebenso Oberndorfer in seinen späteren Angaben und Lubarsch-Walter. Versé endlich und Bunting haben die gleichen Befunde wie ich. Versé beschreibt bald keine Muskelfasern, bald auf der Höhe eine aufgefaserte und etwas verdickte Muscularis mucosae, von der einzelne Fasern weiterstrahlen. Die Verdickung der äusseren Muskelschichten ist bei allen Fällen typisch, wo die Muskulatur von Tumorsträngen infiltriert wird, ebenso wird die hufeisenförmige Biegung um ein Zentrum in der Subserosa mehrmals beschrieben und abgebildet.

Mehrere Autoren geben an, dass einzelne Stränge in Lymphgefässen liegen, andere, z. B. Marckwald, beschreiben eine endotheliale Scheide

um sämtliche Epithelstränge. Mehrmals wurden auch ganze Stränge oder einzelne Zellhaufen in Venen gefunden, so besonders bei Versés metastasierendem Tumor. Metastasen endlich kommen sehr selten vor. Marckwald beschreibt ein kleines Zellkonglomerat in einem Lymphgefässe, Versé fand hämorrhagische Metastasen in den Mesenterialdrüsen, Ransom endlich reichliche Lebermetastasen. Bemerkenswert ist, dass die Tumoren in diesen Fällen den übrigen absolut gleichen. Auch die Lebermetastasen Ransoms können wegen des typischen Aufbaues aus den soliden kleinzelligen Strängen kaum als Metastasen eines anderen Karzinoms, etwa der Gallenwege, angesehen werden, das bei der Sektion übersehen worden wäre. Ich will hier gleich beifügen, dass ich auch in den spärlichen Fällen der Literatur, in denen andere Karzinome (des Ösophagus, der Gallenblase, des Uterus) bestanden, gleich den Autoren, keinen Zusammenhang derselben mit den Dünndarmtumoren annehmen kann.

Kleine histologische Unterschiede ändern am allgemeinen Bilde nichts. Lubarsch beschreibt z. B. hyaline Degeneration des Zwischengewebes und nennt seinen Tumor „Carcinoma cylindromatosum"; das gleiche Bild findet auch Bunting. Marckwald endlich nennt seinen Tumor „Carcinoma adenomatosum gelatinosum".

Wir sehen also, dem mikroskopischen Befunde nach, dass es sich in allen beschriebenen Fällen um die gleiche Affektion handelt, und ich werde daher bei den folgenden Ausführungen meine Fälle und diejenigen der Literatur zusammen berücksichtigen, um Wiederholungen zu vermeiden.

Klinische Symptome wurden auch in den früheren Fällen nicht bemerkt. Es handelte sich immer um zufällige Sektionsbefunde ausser bei Ransom, wo die Lebermetastasen deletär wirkten.

Das Alter der Betroffenen wird in 26 Fällen angegeben und schwankt zwischen 33 und 74 Jahren, im Durchschnitte beträgt es zirka 55 Jahre. Dem Geschlecht nach handelt es sich um 20 Männer und 6 Frauen.

Damit haben wir die Charakteristika der Tumoren gegeben und kommen zur Differentialdiagnose. Bemerkenswert ist, dass alle Autoren mit Ausnahme von Oberndorfer die karzinomatöse Natur als sicher annehmen. An der Tagung in Dresden wurden die Tumoren dann von den verschiedensten Seiten mit versprengten Pankreasanlagen, Adenomyomen und Missbildungen der Darmwand, wie Enterokystomen und Meckelschen Divertikeln, in eine Gruppe gestellt, und die Auffassung, dass es sich um Karzinome handle, abgelehnt.

Mit einer typischen Nebenpankreasanlage kann nun ein solcher Tumor nicht verwechselt werden. Es liegt mir eine solche vor, die von der Sektion einer 30jährigen Frau stammt (S. 180, 1909).

Im oberen Jejenum gegenüber dem Mesenterialansatze ein weiches, subseröses Knötchen von ca. 1 cm Durchmesser mit grauroter körniger Schnittfläche. Mikr. besteht das Knötchen in den unteren Teilen aus Drüsenläppchen, die denen des normalen Pankreas absolut gleichen. Die Kerne sind klein, rund, ziemlich dunkel, die Zellen meist kegelförmig, dazwischen zentroazinäre Zellen. Von diesen Läppchen gehen ziemlich lange Schaltstücke mit plattem Epithel aus und münden in Ausführungsgänge mit sehr regelmässigem, einschichtigem Zylinderepithel. Der Hauptausführungsgang lässt sich leider nicht auffinden, da die obere Hälfte nekrotisch ist. Langerhanssche Inseln fehlen. Ein Unterschied gegen das normale Pankreas besteht darin, dass die Drüsenläppchen und Ausführungsgänge von breiten, kernarmen Bindegewebssträngen umgeben werden. Der eine Teil der Bildung liegt in der Submukosa; die Muscularis circularis wird dann breit durchbrochen, und ein grosser Teil liegt zwischen den Muskelschichten. An dieser Stelle sieht man im Zwischengewebe einige Muskelfasern, die von der Muscularis circularis nach unten abzweigen; immer ist aber die Muskulatur von den Epithelsträngen durch eine Bindegewebsschicht getrennt. Die Muskelschichten sind nicht verbreitert. Ein Durchbruch durch die Längsmuskulatur kommt auf den vorliegenden Stufenschnitten nicht vor. Über das Verhalten der Muscularis mucosae lässt sich leider wegen der postmortalen Veränderung nichts sagen.

Aus der Literatur wäre noch beizufügen, dass meist ein grosser Ausführungsgang gefunden wird. Die Gebilde kommen sozusagen immer nur in der Einzahl vor. Nie werden mehr als zwei beschrieben. Die Lage wechselt von der unteren Hälfte des Magens bis zur Valvula ileocoecalis und ist dort, wo Angaben vorliegen, gegenüber dem Mesenterialansatze, einmal im Mesenterium. Relativ oft wird die Lage in einem Divertikel angegeben. Meist wird dieses als Meckelsches Divertikel bezeichnet. Nauwerck, in dessen Fall neben dem pankreastragenden Divertikel noch ein echtes Meckelsches Divertikel vorkam, Glinsky u. a. erklären allerdings das Divertikel als sekundär, und in der neuesten Arbeit sucht Hulst die Entwickelung desselben mechanisch zu erklären. In bezug auf alles Nähere sowie auf die Literatur verweise ich auf die oben genannten Arbeiten und die von Thorel und Versé (l. c.).

Die Unterschiede der Pankreasanlagen von meinen Tumoren werde ich, soweit es überhaupt noch nötig ist, mit den Adenomyomen zusammen besprechen, da die gleichen Bildungen von den verschiedenen Autoren bald als Pankreasanlagen, bald als Adenomyome beschrieben werden. Es handelt sich hier, kurz gesagt, um Drüsenschläuche, die in der Submukosa liegen und meist von einer auffallend starken Schicht glatter Muskulatur umgeben werden. Zum Teil scheint diese aus der Muscularis mucosae zu stammen, zum Teil ist sie sicher unabhängig davon. Die

Drüsen ähneln denen der Lieberkühnschen Krypten, in anderen Fällen den Brunnerschen Drüsen oder den Ausführungsgängen des Pankreas; am Ende derselben werden sogar typische Pankreasläppchen beschrieben. Meist kommt nur ein Ausführungsgang vor; manchmal bestehen auch Zysten ohne Ausfuhrgang. So ergeben sich einerseits Übergänge zu den Pankreasanlagen, anderseits zu Enterokystomen oder zu Versprengungen und Verlagerungen der Darmschleimhaut. Z. B. wird ein Fall von Versé als Rest des Ductus omphalomesentericus erklärt. Näheres findet sich in den Arbeiten von Versé, Trappe, Carbone, Magnus und der dort angegebenen Literatur.

Die Unterschiede dieser Fehlbildungen mit unseren Tumoren bestehen nun erstens darin, dass wir hier nirgends solide Stränge finden; die Pankreasläppchen können von niemandem mit solchen verwechselt werden. Dann ist bei Adenomyomen die Muskulatur, welche frei in der Submukosa liegt, und oft den grössten Teil des Tumors bildet, ein hauptsächliches Unterscheidungsmerkmal. Es scheinen allerdings auch hier Fälle vorzuliegen, wo nur eine Verbreiterung und Aufsplitterung der Muscularis mucosae vorkommt. Dann handelt es sich aber meist um Pankreasanlagen. Verbreiterung der äusseren Muskelschichten wird, soviel ich gefunden habe, nur am Pylorus beschrieben, und ich kann nicht darauf eingehen. Infiltratives Wachstum wird nirgends bemerkt. Die Pankreasteile, welche die Muskulatur durchbrechen, sind immer vom Bindegewebe umgeben. Endlich haben wir noch als fundamentalen Unterschied den Zusammenhang unserer Tumoren mit den Lieberkühnschen Krypten. Die Frage, ob unsere Tumoren aus solchen Missbildungen hervorgegangen seien, wird dadurch schon unwahrscheinlich; doch komme ich in einem späteren Abschnitte noch darauf zurück.

Heterotope Epithelwucherungen können in unseren Fällen bei Berücksichtigung des ganzen Bildes sicher ausgeschlossen werden.

So werden wir zur Diagnose Karzinom gedrängt. Ein Unterschied gegen die übrigen Karzinome des Darmtraktus besteht aber einmal klinisch. Nie fand man grössere, ähnliche Tumoren oder ein zirkuläres Wachstum, wie es sonst bei den Darmkarzinomen so häufig ist. Makroskopisch sichtbare Metastasen sind nur in 2 Fällen bekannt, ein einziges Mal bildeten sie die Todesursache. Wir müssen also auf eine relative Gutartigkeit der Tumoren schliessen.

Einen anderen Unterschied bildet das multiple primäre Auftreten unserer Tumoren, das bei anderen Darmkarzinomen in dieser Häufigkeit niemals vorkommt. Darüber, dass alle Geschwülstchen primär sein

müssen, sind alle Autoren einig. Wahrscheinlich macht dies schon, wie oben erwähnt, ihre ähnliche Grösse und das Fehlen von anderen Metastasen. Sicher wird diese Annahme, meines Erachtens, durch den Zusammenhang mit den Lieberkühnschen Krypten, der in mehreren Fällen an jedem der Tumoren bemerkt wurde. Implantationsmetastasen wären wegen der fehlenden oder geringen Ulzeration bei diesen Tumoren noch weniger zu erwarten als bei anderen Karzinomen.

Die histologischen Unterschiede bestehen einmal in der Kleinheit der Zellen, dann in den soliden Strängen. Wir müssten die Tumoren meist als Carcinoma solidum simplex, höchstens mit Übergang in Carcinoma cylindrocellulare ansprechen, also eine Form, die im Darm sonst selten ist, da hier meistens Zylinderzellkrebse vorkommen. Die grösseren, meist ringförmigen Dünndarmkarzinome der Literatur werden meist als Zylinderzellkrebse angegeben; ihre mikroskopische Beschreibung ist allerdings gewöhnlich so mangelhaft, dass eine gelegentliche Verwechslung, besonders in älteren Fällen, möglich wäre (Literatur bei Kanzler und Schlieps). Im Verhalten der Muskulatur bestehen, wie ich glaube gezeigt zu haben, keine prinzipiellen Unterschiede.

Karzinome, die mit unseren Tumoren übereinstimmen, kommen nur noch im Appendix vor. Man findet sie meist bei jungen Leuten, die wegen Symptomen von chronischer Appendizitis operiert werden; manchmal stellen sie auch einen zufälligen Sektionsbefund dar. Die Tumoren sind meist von geringer Grösse, wie in unseren Fällen; Metastasen kommen sehr selten vor; ein Rezidiv nach Operation ist, soviel ich fand, nicht veröffentlicht. Zusammenstellungen darüber finden sich bei Landau, Grünbaum, Versé, Isaac und Le Conte. Ich will hier einen eigenen Fall einschieben, um zu zeigen, dass das mikroskopische Bild ganz dasselbe ist wie bei unseren Dünndarmtumoren.

Im März 1909 wurde dem pathologischen Institut ein Appendix eingeschickt wegen Verdacht auf Tuberkulose. Den Angaben des behandelnden Arztes entnehme ich folgendes: 20jährige Jungfrau, sonst immer gesund. Seit einem Jahr Leibschmerzen und Druckempfindlichkeit, die zur Diagnose „Appendicitis chronica“ führten. Bei der Operation war der Appendix hinter dem Cöcum fixiert, die Verwachsungen konnten aber stumpf gelöst werden. Makroskopisch fand sich im Innern des aufgeschnittenen Appendix die Mukosa in einer Länge von 2,5 cm stark verdickt, mit einer gelben, trüben, wie käsigen Masse bedeckt. Aussen bestand an der gleichen Stelle eine höckerige Verdickung, über welche die Serosa glatt hinwegging. Mikroskopisch wurde die Diagnose auf Carcinoma solidum simplex gestellt. Zur Verfügung standen mir 2 Blöcke aus der Mitte der Wucherung, die unter anderm in einer Serie von ca. 70 Schnitten untersucht wurden. An Stelle der Mukosa findet sich ein Gewebe, bestehend aus den gleichen soliden Strängen und Nestern von sehr

ungleicher Breite, wie ich sie oben beschrieben habe, mit kleinen rundlichen Zellen und einem Rande von Zylinderzellen. Daneben einige Stränge mit locker gelagerten, meist zylindrischen Zellen. Gitterfiguren und drüsenartige Bildungen fehlen. Das Zwischengewebe besteht aus sehr schmalen Zügen von fibrillärem Bindegewebe. Unterhalb der Stränge ist die Muscularis mucosae zum Teil erhalten; auch verlaufen einzelne ihrer Fasern im Tumorgewebe. Unterhalb der Neubildung befindet sich eine ganz schmale Schicht von Submukosa. Die Muscularis circularis zeigt keine Besonderheiten. In der Muscularis longitudinalis verlaufen einige Karzinomstränge, auf den vorliegenden Schnitten ohne Zusammenhang mit denen der Mukosa. Die Breite der Neubildung beträgt 2—4 mm, die der äusseren Darmschichten zusammen 0,5—2 mm.

In der Mukosa sind nun am oberen Rande noch einige Drüsenschläuche erhalten, von denen alle die charakteristischen Veränderungen zeigen. Sie sind ziemlich stark geschlängelt, ausgebuchtet und verzweigt. Das Lumen ist bald eng, bald weit, mit einer hellroten, vakuolären Masse ausgefüllt. Die Zellen sind hochzylindrisch mit dunklem Protoplasma und dunklen, ovalen, relativ grossen Kernen. Becherzellen kommen nur in dem obersten Teile häufiger vor. An mehreren dieser Drüsen sieht man nun wieder den Übergang in solide Stränge, und zwar wird das Epithel an einigen Stellen ganz plötzlich mehrschichtig, einmal z. B. an der einen Seite eines Drüsenquerschnittes; in den folgenden Schnitten nehmen dann die kleinen runden Zellen zu, und zuletzt findet man einen Strang, bestehend aus diesen Zellen, der noch einige Schnitte weit das Lumen behält und dann solid wird. An einer anderen Stelle lässt sich im Gegensatze dazu der Einbruch eines Krebsstranges in eine Drüse nachweisen; auf den folgenden Schnitten verläuft er innerhalb der Drüse weiter, so dass wir im Drüsenlumen einen soliden Strang und sogar einige Bindegewebssasern finden, während die Drüsenepithelien in der Umgebung noch erhalten find und meist nicht mit dem Krebsstrange in Berührung stehen.

Auch die Präparate des Appendixkarzinoms, das von Isaac aus dem hiesigen Institute publiziert wurde, und die mir zur Verfügung stehen, zeigen histologisch analoge Bilder.

Diese Angaben werden genügen, um die histologische Übereinstimmung meiner Tumoren mit den Appendixkarzinomen zu beweisen. Soviel ich weiss, hat nun noch niemand die Natur dieser Gebilde als Karzinom angezweifelt.

Sehen wir uns nun ausserhalb des Digestionstraktus nach Tumoren um, die den unserigen gleichen, so kommen wir auf Krompechers Basalzellenkrebse der Haut. Klinisch besteht eine Übereinstimmung in dem Vorkommen der Geschwülste bei älteren Leuten, ferner in dem häufigen multiplen Vorkommen der Tumoren im selben Organe, besonders der Gesichtshaut, und ferner in der relativen Gutartigkeit, die sich in beschränktem Wachstum und dem sehr seltenen Auftreten von Lymphdrüsenmetastasen äussert. Auch histologisch ist nun die Übereinstimmung auffallend. Die Zellen bleiben (nach Krompechers Monographie, Seite 244) „auf einer mehr weniger differenzierten embryonalen Stufe stehen, wodurch Basalzellentumoren entstehen, deren

plasmaarme, meist chromatinreiche Zellen bald rundlich, bald oval oder spindelzellig gestaltet erscheinen und welch letztere vielfach an Zylinderzellen erinnern können". Daneben zeigen sich bei ihnen auch Übergänge zu normalen Epithelien, so in Krompechers „Cubozellularkrebsen" und seinen Mischformen mit Kankroid. Ein Hauptgewicht legt Krompecher nun auf die Architektur seiner Tumoren und beschreibt einen ausgesprochen soliden, einen drüsenartigen, einen schlauchartigen Typus etc. Das Stroma der Basalzellenkrebse der Haut wird in den meisten Fällen durch fibrilläres, in den wenigsten durch hyalin umgewandeltes Bindegewebe dargestellt, während in den Tumoren der Parotis und anderer Drüsen, die von Krompecher teilweise als Basalzellenkrebse angesehen werden, vielfach hyaline Entartung des Stromas besteht. Diese hyaline Entartung kommt nun auch bei den vorliegenden Tumoren des Dünndarmes vor; einzelne davon wurden ja direkt als „Carcinoma cylindromatosum" beschrieben. Eine weitere Analogie besteht endlich darin, dass auch Krompecher einen Zusammenhang der Zellstränge mit dem Epithel von Haut, Schleimhäuten und Drüsen öfters nachweisen konnte.

Nach Krompecher kommen nun diese Tumoren nur in gewissen Organen vor; er schreibt darüber (Monographie Seite 246): „Bemerkenswert erscheint es nun, dass die Basalzellentumoren bloss vom Pflasterepithel resp. von denjenigen Drüsen ausgehen, welche auf Pflasterepitheloberflächen münden, hingegen wie es scheint an Stellen des Zylinderepithels fehlen. Woran dies liegt, kann ich nicht angeben, und will auch darauf nicht weiter eingehen."

Nun finden wir also im Dünndarme Tumoren, die in klinischer und histologischer Beziehung den Karzinomen Krompechers vielfach gleichen und die wir ihnen deshalb gleichstellen. Sie nehmen ihren Ausgang von dem Epithel der Lieberkühnschen Krypten, wo wir keine Basalschicht kennen, wo aber normalerweise das Darmepithel erneuert wird, wie im Stratum basale der Haut. Die Zellen wuchern dann, ohne sich im allgemeinen zu ihrem normalen Endprodukte, der Zylinder oder Becherzelle zu differenzieren, wie die Zellen in Krompechers Tumoren nicht zu Stachelzellen resp. Drüsenzellen differenziert werden.

Beiläufig möchte ich hier noch auf die grosse Ähnlichkeit hinweisen, die unsere Tumoren in mancher Beziehung mit der wuchernden Struma von Langhans zeigen, ohne aber auf eine nähere Besprechung dieser Beziehungen einzugehen. Mit ihnen teilen sie z. B.

eine relativ geringgradige Differenzierung der zelligen Elemente und die relativ wenig ausgesprochene Malignität.

Suchen wir uns zum Schlusse die Entstehung dieser Tumoren zu erklären, so ist davon soviel oder so wenig zu erkennen wie bei anderen Karzinomen. Histologisch ist, wie oben auseinandergesetzt, der Zusammenhang der Tumorstränge mit veränderten Lieberkühnschen Krypten in vielen Fällen sicher. Wenn wir nun diese Krypten als Ausgangspunkt der Wucherung annehmen und im allgemeinen nicht an einen sekundären Einbruch glauben, so befinden wir uns in Übereinstimmung mit den Befunden von Hauser und anderen. Es ist hier nicht der Ort, genauer auf diese Frage einzugehen; ich erwähne nur, dass auch Versé in der neuesten Arbeit zu den gleichen Resultaten kommt, und dass sie Lubarsch in seinem Referat über die Genese des Karzinoms in Kiel, 1908, ebenfalls annimmt.

Sollten später Fälle beschrieben werden, in denen ein Zusammenhang mit dem Darmepithel sicher auszuschliessen ist (beim Falle Marckwalds und bei Oberndorfers Fällen lässt sich daran zweifeln), so würde dies an unserem Befunde nichts ändern; man müsste dann eben für diese Fälle eine Entstehung aus versprengten Keimen, eventuell Adenomyomen oder Enterokystomen annehmen. Wir hätten dann ähnliche Fälle vor uns wie sie Krompecher schon bei den Basalzellenkrebsen der Haut und der verschiedenen Organe hervorgehoben hat.

Allgemeine auslösende Ursachen für die Entstehung der Tumoren können natürlich nur hypothetisch erwähnt werden. Auffallend ist das relativ hohe Alter der Betroffenen und das relativ häufige Zusammentreffen mit mehr oder weniger intensiven entzündlichen Darmveränderungen. Ich erinnere hier nur an die Kombination mit Darmtuberkulose. Wir haben auch in dieser Beziehung gewisse Analogien mit den Basalzellkrebsen der Haut, namentlich des Gesichtes, da ja diese sich vielfach gerade bei solchen Individuen entwickeln, bei denen die entsprechende Körperregion andauernden Reizungen ausgesetzt war.

Ich formuliere die Resultate meiner Untersuchungen folgendermassen:

Es kommen im Dünndarme multiple Tumoren vor, welche sich von gewöhnlichen Zylinderzellkrebsen des Dünndarmes durch ihre Zusammensetzung aus meist soliden Strängen von kleinen rundlichen Zellen unterscheiden.

Gemeinsam ist ihnen ein infiltratives, aber relativ beschränktes, Wachstum und eine sehr geringe Neigung zu Ulzeration und Metastasierung, ferner ihr Vorkommen bei alten Leuten.

Die charakteristische Form der grösseren Tumoren mit zentraler Einziehung der Serosa erklärt sich durch die Verbreiterung der obersten Muskelschichten und gleichzeitige narbige Schrumpfung in der Subserosa.

Von Adenomyomen, versprengten Pankreasanlagen, Enterokystomen und anderen Missbildungen sind diese Tumoren absolut verschieden; ihre Entstehung aus solchen ist sowohl für meine als auch für die meisten Fälle der Literatur sicher auszuschliessen.

In vielen Fällen kann ein Zusammenhang der Tumorstränge mit den Lieberkühnschen Krypten, also ihre Entstehung durch Wucherung des Drüsenepithels, nachgewiesen werden.

Die Tumoren sind infolge ihrer klinischen und histologischen Eigenschaften den Basalzellenkrebsen Krompechers analog zu stellen.

Literatur.

1. Oberndorfer, Über die „kleinen Dünndarmkarzinome". Verh. d. D. path. Ges. Dresden 1907.
2. Langhans, Über einen Drüsenpolyp im Ileum. V. A. 38. S. 559.
3. Lubarsch, Über den primären Krebs des Ileum nebst Bemerkungen über das gleichzeitige Vorkommen von Krebs und Tuberkulose. V. A. 111. S. 280.
4. Ransom, A case of primary carcinome of the ileum. Lancet 1890. S. 1020.
5. Notthafft, Über die Entstehung der Karzinome. D. A. f. kl. M. Bd. 54. S. 555.
6. Lubarsch, Ergebnisse 1895. S. 447.
7. Walter, Über das multiple Auftreten primärer bösartiger Neoplasmen. Arch. f. kl. Chir. Bd. 53. S. 1.
8. Bunting, Multiple primary carcinomata of the ileum. Johns Hopkins Hosp. Bullet. Dez. 1904.
9. Marckwald, Beginn und Wachstum der Darmkrebse. M. M. W. 1905. S. 1033.
10. Oberndorfer, Mitteilungen aus dem pathologischen Institut in Genf. Z. B. Bd. 29. S. 516.
11. Derselbe, Karzinoide Tumoren des Dünndarmes. Frkf. Z. f. Path. Bd. 1. S. 426.
12. Versé, Arbeiten aus dem path. Institut zu Leipzig. Bd. 1. Heft 5.
13. Nauwerck, Ein Nebenpankreas. Z. B. 1892.
14. Glinsky, Zur Kenntnis des Nebenpankreas und verwandter Zustände. V. A. 164. S. 132.
15. Hulst, Über einen in einem Darmdivertikel gelagerten Pankreaskeim mit sekundärer Invagination. Ztbl. f. Path. Bd. 20. S. 12.
16. Carbone, Über Adenomgewebe im Dünndarm. Z. B. 5. S. 217.
17. Trappe, Über geschwulstartige Fehlbildungen in Niere. Milz, Haut, Darm. Frkf. Z. f. Path. Bd. 1. S. 109.
18. Magnus, Adenomyome des Pylorus. V. A. 173. S. 137.
19. Lubarsch, Über heterotope Epithelwucherungen und Karzinom. Verh. d. D. path. Ges. Aachen. 1906. S. 208.

20. Kanzler, Über den Dünndarmkrebs. Beitr. z. kl. Chir. Bd. 48. S. 68.
21. Landau, Über den primären Krebs der Appendix. Berl. kl. W. 1906. S. 1556 und 1596.
22. Grünbaum, Ein neuer Fall von primärem Krebs der Appendix. Berl. kl. W. 1907. S. 984.
23. Isaac, Primäres Karzinom des Processus vermiformis. Berl. kl. W. 1908. Nr. 16.
24. Le Conte, Carcinoma of the appendix with metastasis to the ileocolic glands. Bullet. of the ayer clin. labor. of the Pennsylv. Hosp. Dez. 1908.
25. Hauser, Das Zylinderepithelkarzinom des Magens und Dickdarms. Jena 1890.
26. Derselbe, Histogenese des Krebses. V. A. 138.
27. Lubarsch, Referat über die Genese des Karzinoms. Verh. d. path. Ges. Kiel. 1908. S. 32.

Erklärung der Abbildungen.

Fig. 1. Fall II, Tumor A. Schnitt durch die Mitte des Tumors. *a.* Muscularis circularis, durch die Tumorstränge aufgesplittert und stark verbreitert. *l.* Muscularis longitudinalis. *c.* Kleiner Herd in der Subserosa. Lupenvergrösserung. Hämalaun-Eosinfärbung.

Fig. 2. Fall III, Tumor I. *a.* Muscularis circularis verbreitert und aufgesplittert, hufeisenförmig um den Herd in der Subserosa gelegen. *b.* Muscularis longitudinalis. *c.* Subserosa, mit Tumorsträngen infiltriert, narbenartig umgewandelt und eingezogen. Lupenvergrösserung. Hämalaun-Eosinfärbung.

Fig. 3. Fall V, Tumor IV. Stelle mit breiten Strängen von gleichmässigen, runden, dicht beisammenliegenden Zellen, durch schmale bindegewebige Septen voneinander getrennt. Hämalaun-Eosin. Zeiss. Comp. Ocul. 4. Obj. DD.

Fig. 4. Fall V, Tumor IV. Stelle mit locker angeordneten, z. T. zylindrischen Zellen. Die Zylinderepithelien liegen besonders am Rande, manchmal auch im Innern der Stränge. Hämalaun-Eosinfärbung. Vergr. Zeiss DD. Comp. Oc. 4.

Fig. 5. Fall V, Schnitt 17. *a.* Drüse mit lockerm Zylinderepithel, Gabelung und Übergang in solide Stränge. *l.* Tangentialschnitt einer Drüse. Hämalaun-Eosin. Zeiss. Comp. Ocul. 4. Obj. DD.

Fig. 6. Fall V, Schnitt 19. *a.* Die gleiche Drüse wie Fig. 4 mit deutlicher Teilung und Übergang beider Teile in solide Stränge. Hämalaun-Eosin. Zeiss. Comp. Ocul. 4. Obj. DD.

Fig. 7. Fall I. *a.* Drüse mit hohem Zylinderepithel und mehrfacher Ausbuchtung; bei *c.* Übergang in soliden Strang. *b.* Solide Zapfen. Hämalaun-Eosinfärbung. Vergr. Zeiss DD. Comp. Oc. 4.

Fig. 8. Die gleiche Stelle wie Fig. 7, folgender Schnitt. Die Drüse hat sich gegabelt und geht in die soliden Stränge *b.* und *c.* über. *d.* Tangentialschnitt einer Drüse.

Fig. 9. Die gleiche Stelle auf dem folgenden Schnitt. *a.* Rest der Drüse. *l.* Solider Zapfen.

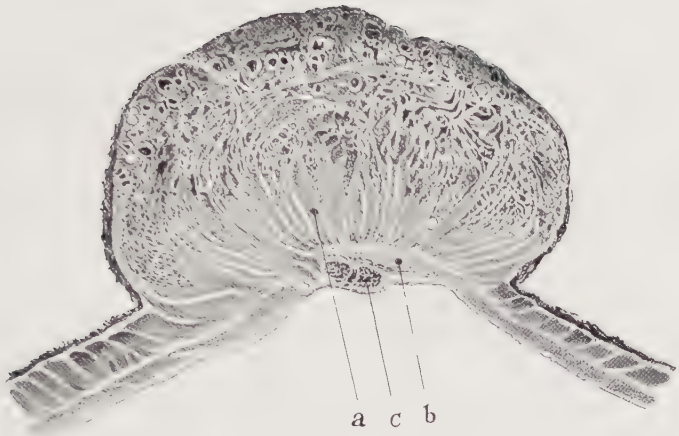

Fig. 1.

Fig. 2.

Burckhardt, Zur Lehre der kleinen Dünndarmkarzinome.

Verlag von J. F. Bergmann in Wiesbaden.

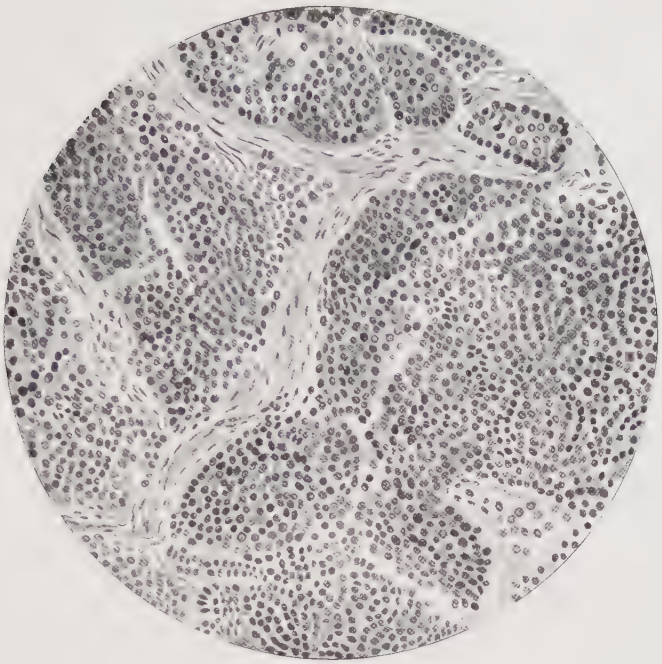

Fig. 3.

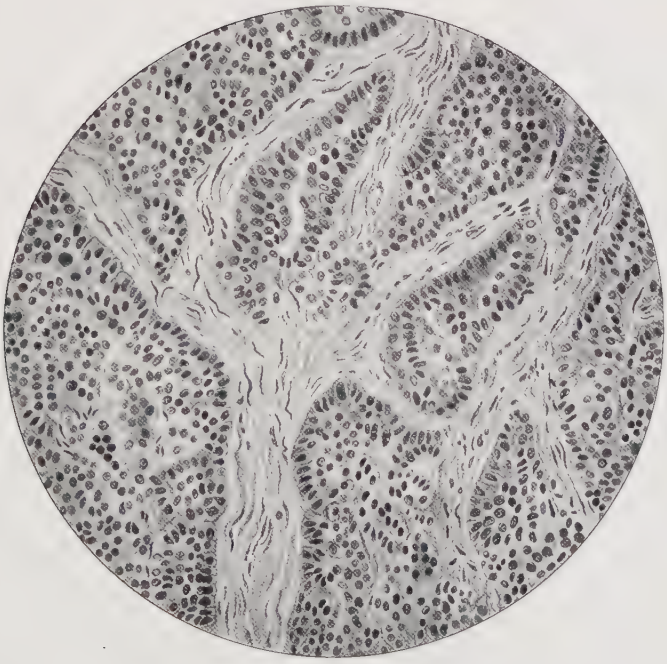

Fig. 4.

Burckhardt, Zur Lehre der kleinen Dünndarmkarzinome.

Verlag von J. F. Bergmann in Wiesbaden.

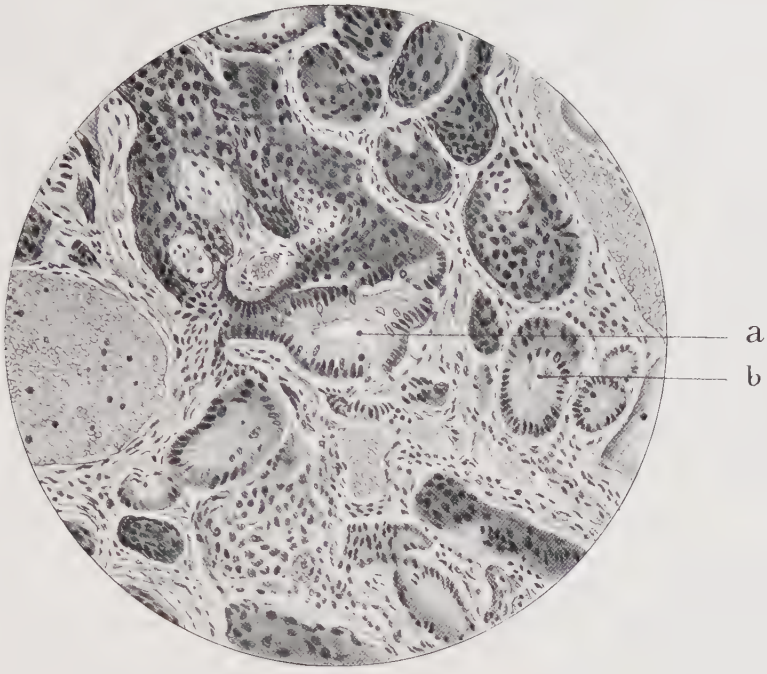

Fig. 5.

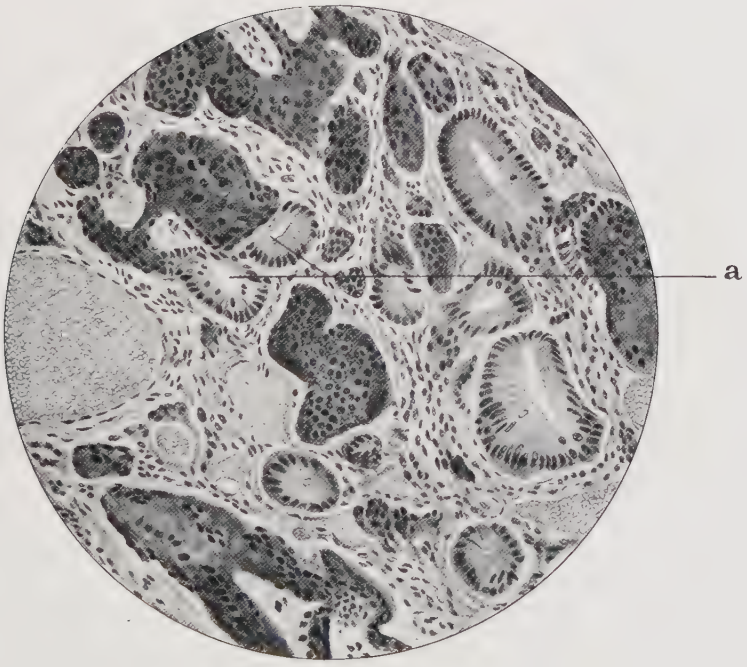

Fig. 6.

Burckhardt, Zur Lehre der kleinen Dünndarmkarzinome.

Verlag von J. F. Bergmann in Wiesbaden.

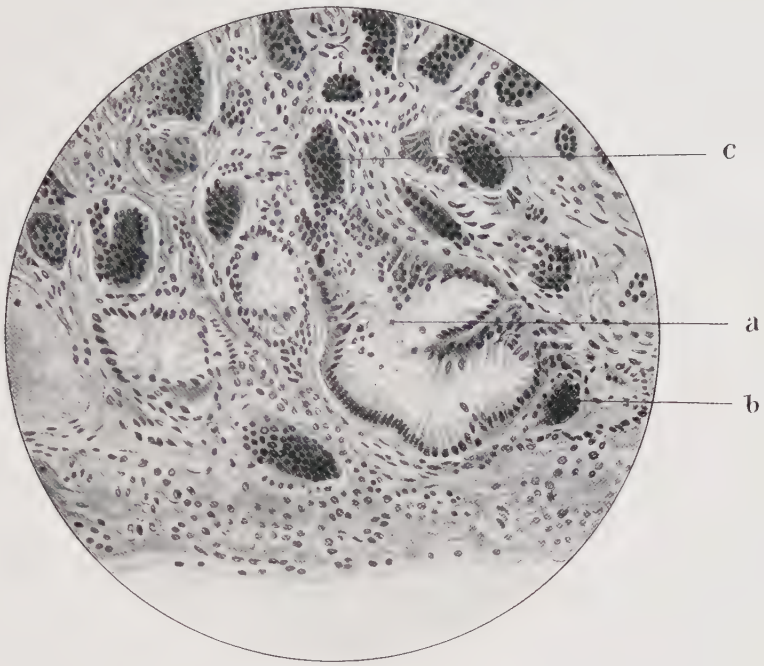

Fig. 7.

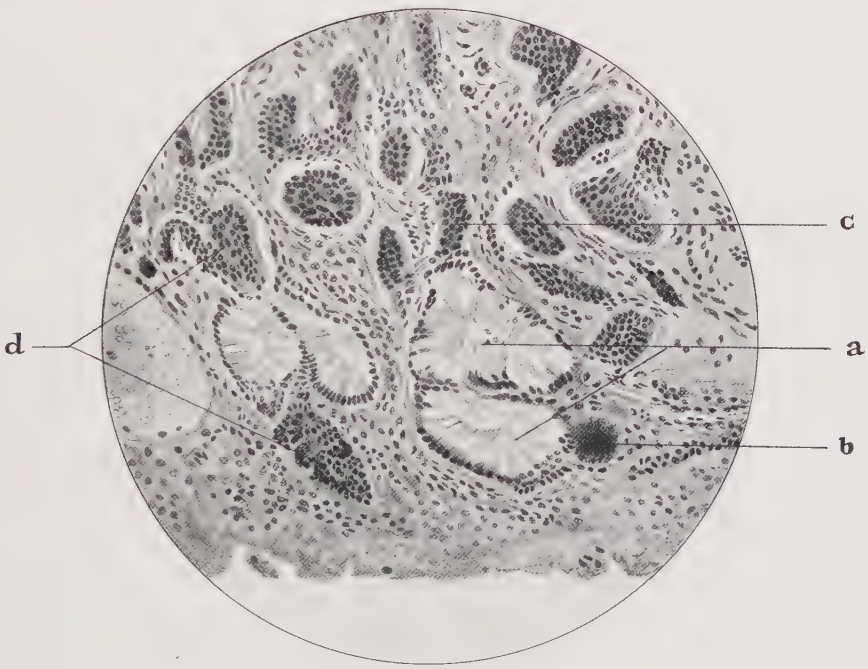

Fig. 8.

Burckhardt, Zur Lehre der kleinen Dünndarmkarzinome.

Verlag von J. F. Bergmann in Wiesbaden.

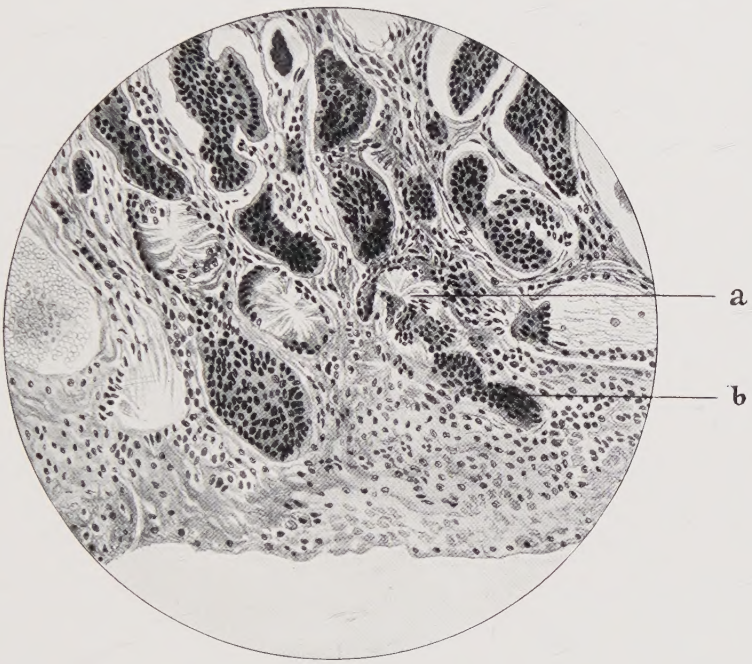

Fig. 9.

Burckhardt, Zur Lehre der kleinen Dünndarmkarzinome.

Verlag von J. F. Bergmann in Wiesbaden.